

CENTRO UNIVERSITÁRIO BRASILEIRO  
INSTITUTO BRASILEIRO DE GESTÃO E MARKETING  
INSTITUTO BRASILEIRO DE SAÚDE  
CURSO DE BACHARELADO EM ODONTOLOGIA

WYLLER PEDRO DE LIMA GOMES

**ORTOPEDIA FUNCIONAL DOS MAXILARES  
NOS PACIENTES INFANTIS: REVISÃO DE  
LITERATURA**

Recife/2023

WYLLER PEDRO DE LIMA GOMES

**ORTOPEDIA FUNCIONAL DOS MAXILARES  
NOS PACIENTES INFANTIS: REVISÃO DE  
LITERATURA**

Trabalho de Conclusão de Curso apresentado ao Curso de Bacharelado em Odontologia do Centro Universitário Brasileiro (UNIBRA), como requisito parcial para obtenção do título de Cirurgião-Dentista.

Orientadora: Profa. Me Millena Mirella Silva de Araújo

Recife/2023

Ficha catalográfica elaborada pela  
bibliotecária: Dayane Apolinário, CRB4- 2338/ O.

G633o Gomes, Wyller Pedro de Lima.

Ortopedia funcional dos maxilares nos pacientes infantis: revisão de literatura/ Wyller Pedro de Lima Gomes. - Recife: O Autor, 2023.  
46 p.

Orientador(a): Me. Millena Mirella Silva de Araújo.

Trabalho de Conclusão de Curso (Graduação) - Centro Universitário Brasileiro – UNIBRA. Bacharelado em Odontologia, 2023.

Inclui Referências.

1. Hábitos. 2. Odontopediatria. 3. Aparelhos ortopédicos. 4. Técnica de expansão palatina. 5. Má oclusão. I. Centro Universitário Brasileiro. - UNIBRA. II. Título.

CDU: 616.314

*À minha amada família, por ter  
compreendido minhas ausências e me  
amparado em todos os momentos.  
Dedico.*

## **AGRADECIMENTOS**

A minha mãe Diane Lima, minha irmã Wylliane Lima, minha tia Marlene Lima, e todos os membros da minha família, por terem possibilitado a realização da graduação, pelo amor incondicional a mim dedicado e por terem sempre cultivado valores capazes de estruturar meu caráter com dignidade, sobretudo por ter como função o auxílio ao próximo.

Aos meus amigos de curso, a eles, todo meu respeito, admiração e gratidão por dividir comigo os momentos bons e ruins durante a graduação.

Aos meus colegas e coordenação dos laboratórios IBS, agradeço por todo conhecimento que adquiri durante meu período de estágio.

A minha orientadora, Profa. Me Millena Mirella Silva de Araújo. Por me guiar no processo de execução do trabalho, disponibilizando seu tempo e conhecimento para a confecção de um trabalho de qualidade.

Aos meus professores, por compartilhar o conhecimento e experiências durante minha graduação.

À Coordenação do Curso de Bacharelado em Odontologia do Centro Universitário Brasileiro, por estar a frente do curso e resolvendo nossas demandas.

Ao Centro Universitário Brasileiro, por oferecer os recursos necessários para nossa formação.

*“A vida vai ficando cada vez mais dura  
perto do topo.”  
(NIETZSCHE).*

# ORTOPEDIA FUNCIONAL DOS MAXILARES EM PACIENTES INFANTIS: REVISÃO DE LITERATURA

Wyller Pedro de Lima Gomes

Professora orientadora Me. Millena Mirella Silva de Araújo

Professora da UNIBRA. Mestra. E-mail: MillenaMirella@hotmail.com.

**Resumo:** A ortopedia funcional dos maxilares é a especialidade da Odontologia que se dedica ao acompanhamento do desenvolvimento do sistema músculo-esquelético, com o objetivo de avaliar as alterações, planejar e executar tratamentos preventivos, intervencionistas e corretivos para as maloclusões. Esta revisão de literatura tem como objetivo fornecer uma visão geral dos conceitos relacionados à etiologia, diagnóstico e tratamento das maloclusões disponíveis para pacientes infantis mais comuns na rotina clínica, a fim de reunir os conhecimentos disponíveis e criar um condensado atualizado sobre o assunto. A pesquisa foi conduzida por meio de coleta em bancos de dados online, utilizando as palavras-chaves: Hábitos, odontopediatria, aparelhos ortopédicos, técnica de expansão palatina e má oclusão, além de consultar livros e dissertações, para apresentar perspectivas de diferentes autores e fundamentar as informações apresentadas. Em síntese, apresentar as alterações oclusais e seus possíveis tratamentos por meio da ortopedia, realizando modulação das bases ósseas, de acordo com a necessidade do caso, evidenciando a importância da ortopedia para correção das más oclusões.

**Palavras-chave:** Hábitos. Odontopediatria. Aparelhos ortopédicos, Técnica de expansão palatina. Má oclusão.

# ORTOPEDIA FUNCIONAL DOS MAXILARES EM PACIENTES INFANTIS: REVISÃO DE LITERATURA

Wyller Pedro de Lima Gomes

Professora orientadora Millena Mirella Silva de Araújo

Professora da UNIBRA. Mestra. E-mail: MillenaMirella@hotmail.com.

**Abstract:** Functional orthopedics of the jaws is a specialized field within dentistry that is dedicated to monitoring the development of the musculoskeletal system, with the aim of assessing changes and planning and implementing preventive, interventionist, and corrective treatments for malocclusions. This literature review aims to provide an overview of the concepts related to the etiology, diagnosis, and treatment of malocclusions available for the most common pediatric patients in clinical practice. The objective is to gather the existing knowledge and create an up-to-date summary on the subject. The research was conducted through data collection from online databases, using keywords such as Habits, Pediatric Dentistry, Orthopedic Appliances, Palatal Expansion Technique, and Malocclusion, in addition to consulting books and dissertations to present perspectives from different authors and substantiate the information presented. In summary, the goal is to present occlusal changes and their potential treatments through orthopedics, modulating the bone bases as needed, thus highlighting the importance of orthopedics in correcting malocclusions.

**Keywords:** Habits. Pediatric dentistry. Orthotic Devices. Palatal Expansion Technique. Malocclusion



## LISTA DE FIGURAS

Figura 1 - Fluxograma de seleção de estudos	
Figura 2 – Mordida Cruzada Anterior.....	22
Figura 3 – Mordida Cruzada Posterior.....	22
Figura 4 – Mordida Aberta.....	23
Figura 5 – Mordida Profunda.....	24
Figura 6 – Classe I de Angle.....	25
Figura 7 – Classe II de Angle.....	26
Figura 8 – Classe III de Angle.....	26
Figura 9 - 1:Aparelho tipo Hass; 2: Radiografia oclusal de maxila apresentando abertura da sutura palatina mediana.....	27
Figura 10 - Correção de mordida cruzada posterior por disjunção cirurgicamente assistida com aparelho tipo Hyrax.....	28
Figura 11 – Máscara facial.....	28
Figura 12 – Lâmina de madeira.....	29
Figura 13 – Plano inclinado.....	30
Figura 14 – Arco palatino ativo.....	30
Figura 15 – Grades palatinas – A. Vista oclusal. B. Vista vestibular.....	31
Figura 16 – Aparelho de sucção (Chupeta ortopédica) .....	32
Figura 17 – Aparelho de Thurow – A.Vista extraoral. B.Vista oclusal.....	33
Figura 18 – Placa de mordida com batente anterior.....	34
Figura 19 – Aparelho de Klohen – princípio dinâmico.....	34
Figura 20 – Aparelho de Klohen – Vista extrabucal lateral.....	34
Figura 21 – Aparelho fixo com elásticos intermaxilares.....	35
Figura 22 – Aparelho extra-oral do tipo J Hook.....	36
Figura 23 – Aparelho extra-oral do tipo J Hook – A. Vista vestibular. B. Vista extrabucal.....	36
Figura 24 – Arco Biometric de Wilson.....	37
Figura 25 – Aparelho Pendulum.....	38
Figura 26 – Aparelho Pendex.....	38
Figura 27 – Arco lingual de Nance.....	39
Figura 28 – Tração extra bucal – puxada baixa.....	40
Figura 29 – Tração extra bucal – puxada alta.....	40
Figura 30 – Aparelho de Herbst – Vista lateral. Vista oclusal.....	41

Figura 31 – Aparelho RME.....	41
Figura 32 – Aparelho de Herbst.....	42
Figura 33 – Aparelho de reposicionamento mandibular anterior.....	42
Figura 34 – Vista oclusal maxilar do aparelho Twin Block.....	44
Figura 35 – Vista oclusal mandibular do aparelho Twin Block.....	44
Figura 36 – Vista sagital do aparelho Twin Block.....	45
Figura 37 – Máscara facial.....	46
Figura 38 – Placa de contenção simples.....	46
Figura 39 – Aparelho Regulador de função 03 de Fränkel - FR-3.....	47
Figura 40 – Mentoneira ortopédica – Puxada occipital.....	48
Figura 41 – Mentoneira ortopédica – Puxada vertical.....	49
Figura 42 – Tomografia lateral de crânio, mostrando as placas de Bollard.....	49

## LISTA DE SIGLAS

ANB	Ângulo formado pela interseção das linhas AN e NB
AOF	Aparelhos Ortopédicos Funcionais
BAMP	Bone Anchorage Maxillary Protraction – Protração Maxilar com Ancoragem Óssea
FM	Facial Mask – Máscara Facial
FOV	Field of View – Campo de Visão
FR-3	Functional Regulator 3 – Regulador de Função 3
MARA	Mandibular Anterior Repositioning Appliance
OFM	Ortopedia Funcional dos Maxilares
SNA	Ângulo formado pela interseção das linhas SN e NA
SNB	Ângulo formado pela interseção das linhas SN e NB
SNC	Sistema Nervoso Central
RME	Rapid Maxillary Expansion – Expansão Rápida de Maxila

## SUMÁRIO

<b>1. INTRODUÇÃO...</b>	<b>13</b>
<b>2. OBJETIVOS.....</b>	<b>14</b>
2.1 OBJETIVO GERAL.....	14
2.2 OBJETIVOS ESPECÍFICOS .....	14
<b>2.2.1 Conceituar a ortopedia funcional dos maxilares .....</b>	<b>14</b>
<b>2.2.2 Identificar fatores etiológicos que levam a alterações anatomofuncionais nos maxilares nas crianças.....</b>	<b>14</b>
<b>2.2.3 Identificar as formas de diagnóstico das alterações maxilares .....</b>	<b>14</b>
<b>2.2.4 Identificar as formas de tratamento das alterações maxilares no paciente infantil através da OFM .....</b>	<b>14</b>
<b>3. METODOLOGIA .....</b>	<b>14</b>
3.1 CRITÉRIO DE INCLUSÃO E EXCLUSÃO.....	14
<b>3.1.1 Critérios de inclusão.....</b>	<b>14</b>
<b>3.1.2 Critérios de exclusão.....</b>	<b>14</b>
<b>4. REVISÃO DA LITERATURA .....</b>	<b>15</b>
4.1 ORTOPEDIA FUNCIONAL DOS MAXILARES (OFM): CONCEITO.....	15
4.2 HÁBITOS PARAFUNCIONAIS COMO ETIOLOGIA DAS ALTERAÇÕES ANATOMOFUNCIONAIS NOS MAXILARES .....	16
<b>4.2.1 Comportamentos de sucção não nutritivos.....</b>	<b>16</b>
<b>4.2.2 Bruxismo... ..</b>	<b>17</b>
<b>4.2.3 Onicofagia .....</b>	<b>17</b>
<b>4.2.4 Respiração bucal... ..</b>	<b>18</b>
<b>4.2.5 Deglutição atípica .....</b>	<b>18</b>
4.3 DIAGNÓSTICO DAS ALTERAÇÕES NOS MAXILARES .....	19
<b>4.3.1 Alteração transversal.....</b>	<b>21</b>
<b>4.3.2 Alteração vertical... ..</b>	<b>23</b>
<b>4.3.3 Alteração horizontal.....</b>	<b>24</b>
4.4 TRATAMENTO DAS ALTERAÇÕES MAXILARES COM A OFM.....	26
<b>4.4.1 Mordida cruzada .....</b>	<b>26</b>
4.4.1.1 – Esquelética.....	27
4.4.1.2 – Funcional... ..	28

4.4.1.3 – Dentária .....	29
<b>4.4.2 Mordida Aberta.....</b>	<b>30</b>
<b>4.4.3 Sobremordida .....</b>	<b>33</b>
<b>4.4.4 Alteração horizontal: Classe II de Angle.....</b>	<b>36</b>
4.4.4.1 – Distalização molar maxilar. ....	37
4.4.4.2 – Tração extrabucal. ....	39
4.4.4.3 – Terapia de ortopedia mandibular funcional.....	41
<b>4.4.5 Alteração horizontal: Classe III de Angle .....</b>	<b>45</b>
4.4.5.1 – Máscara facial ortopédica. ....	45
4.4.5.2 – Aparelho FR-3 de Fränkel. ....	47
4.4.5.3 – Mentoneira ortopédica .....	48
4.4.5.4 – Protração maxilar com ancoragem óssea (BAMP).....	49
<b>5. DISCUSSÃO... ..</b>	<b>51</b>
<b>6. CONSIDERAÇÕES FINAIS... ..</b>	<b>54</b>
<b>REFERÊNCIAS</b>	

## 1 INTRODUÇÃO

A Ortopedia Funcional dos Maxilares (OFM) é a especialidade da Odontologia que se dedica ao acompanhamento do desenvolvimento dos maxilares e oclusão dentária do paciente. Essa especialidade desempenha papel fundamental na identificação e correção precoce de problemas de crescimento dos maxilares, intervindo por meio do uso de aparelhos ortopédicos funcionais (Muniz Filho, 2013).

De acordo com Diniz (2020), a intervenção da OFM na primeira infância é importante para prevenir que as maloclusões se agravem e posteriormente necessitem de tratamento mais invasivos para corrigir. Desse modo, os aparelhos agem induzindo ou delimitando o crescimento, remodelando as bases ósseas, movendo a mandíbula para posição mais adequada, além de reprogramar a musculatura para alcançar o resultado desejado (Almeida; Quintão; Junior, 2008) (Graber *et al.*, 2019).

No estudo de Faltin *et al.* (2011) foram encontrados altos índices de hábitos parafuncionais associados a maloclusões em crianças de 3 a 11 anos. O que é possível deduzir que há uma relação de causa-efeito, no qual os hábitos deletérios são os causadores ou agravantes para o desenvolvimento de alterações anatomofuncionais nos maxilares.

O diagnóstico das maloclusões desempenha um papel fundamental ao planejar o protocolo de tratamento adequado para cada caso. É uma etapa crucial que permite identificar e compreender a natureza específica do caso (Diniz, 2020). Listando as necessidades de tratamento em ordem de prioridade para correção, essa ordem é o que altera o tratamento utilizado entre os pacientes (Graber *et al.*, 2019).

O objetivo deste trabalho é apresentar conceitos gerais sobre a Ortopedia Funcional dos Maxilares nos pacientes infantis, abordando os hábitos parafuncionais e sua relação etiológica com as alterações anatomofuncionais, o diagnóstico das maloclusões nos três planos do espaço e, por fim, os diferentes tratamentos disponíveis para cada problema.

A justificativa para a execução desta pesquisa baseia-se na importância de reunir e analisar informações existentes sobre o tema em questão. Ao explorar as contribuições de diferentes autores, é possível obter uma visão ampla e atualizada do conhecimento disponível, identificando lacunas, pontos de convergência e possíveis direções para pesquisas futuras.

## 2 OBJETIVOS

### 2.1 OBJETIVO GERAL

Analisar o papel da Ortopedia Funcional dos Maxilares no tratamento de pacientes infantis.

### 2.2 OBJETIVOS ESPECÍFICOS

- Conceituar a Ortopedia Funcional dos Maxilares (OFM);
- Apontar fatores etiológicos que levam a alterações anatomofuncionais nos maxilares nas crianças;
- Identificar as formas de diagnóstico das alterações maxilares;
- Identificar as formas de tratamento das alterações maxilares no paciente infantil através da OFM.

## 3 METODOLOGIA

Foi realizado uma revisão integrativa da literatura. Para isto, foram pesquisados artigos nos idiomas inglês e português, pesquisados no intervalo de tempo entre janeiro de 2013 a Novembro de 2023. Foram utilizadas as seguintes bases de dados: PUBMED, SCIELO e BVS, aplicando os seguintes termos: “odontopediatria”, “ortopedia funcional dos maxilares”, aparelho ortopédico funcional (AOF), expansão maxilar, expansão mandibular, hábitos deletérios, empregando-se o algarismo booleano “AND”, para uniresses descritores. Livros, monografias, dissertações e teses também foram consultados.

### 3.1 CRITÉRIOS DE INCLUSÃO E EXCLUSÃO

#### 3.1.1 Critérios de Inclusão

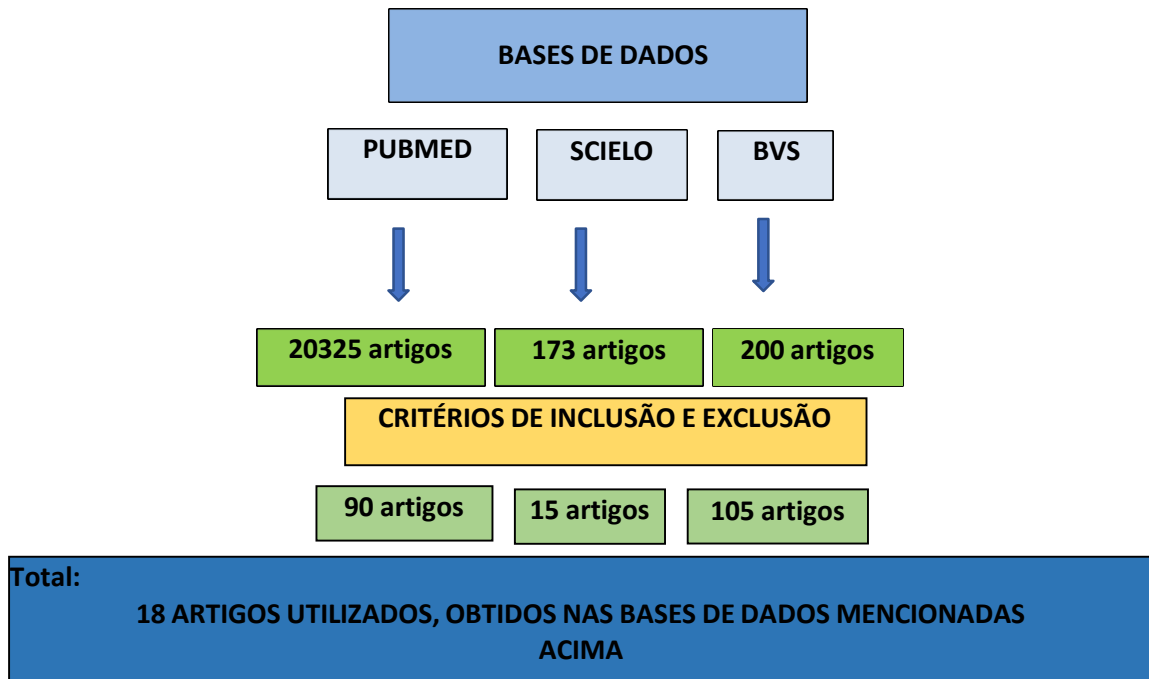
Artigos disponibilizados na íntegra, cujos conteúdos contemplassem os objetivos do estudo.

#### 3.1.2 Critérios de Exclusão

Estudos realizados em animais e estudos “in vitro”.

## 4. RESULTADOS

**Figura 1:** Fluxograma de seleção de estudos



Fonte: (Autoria própria)

### 4.1 ORTOPEDIA FUNCIONAL DOS MAXILARES (OFM): CONCEITO

A Ortopedia Funcional dos Maxilares (OFM) é uma especialidade da Odontologia que acompanha o processo de desenvolvimento da oclusão, acompanhando o crescimento e desenvolvimento dos maxilares dos pacientes, podendo corrigir possíveis desarmonias, por meio do emprego de aparelhos ortopédicos funcionais (AOF) (Muniz Filho, 2013). Além de buscar a melhoria estética, também é capaz de corrigir e/ou melhorar a deglutição, respiração, fonação e mastigação das crianças (Lentini-Oliveira *et al.*, 2005).

A obtenção de uma boa oclusão é uma consequência, mas não deve ser o objetivo principal quando se trata da organização dos dentes. Tanto na dentição decídua quanto na permanente, a posição dos dentes é alcançada por meio do equilíbrio do sistema músculo-esquelético. O tratamento deve levar em consideração não apenas a posição dos dentes, mas também a relação entre os músculos, articulação temporomandibular e bases ósseas (Bastiani, 2019).

Os AOF possuem como princípio de ação alterações no tônus muscular da face, por meio de uma mudança na ligação dinâmica da mandíbula com a maxila e alterações na postura da língua. Essas alterações na posição e movimento são detectadas pelos proprioceptores que são encaminhadas ao sistema nervoso central. Nas respostas, inclui novas percepções do tônus muscular, com isso, ativação e



desativação dos mecanismos de deposição e reabsorção óssea ou remodelação (Lentini-Oliveira *et al.*, 2005).

O propósito final é manter a maxila e mandíbula compatíveis em perímetro, com contatos oclusais sincrônicos, equilibrados e dimensões verticais iguais nos dois lados da boca. Durante as funções, a mobilidade da mandíbula deve estar livre, sem mudança de direção, com o propósito de manter o equilíbrio neuromuscular bilateral e alternada da mastigação (Lentini-Oliveira *et al.*, 2005).

A remodelação do osso basal tem como consequência o movimento dos dentes, logo quanto mais cedo proporcionar o tratamento, mais rápido trará a estabilidade funcional. (Bastiani, 2019).

## 4.2 HÁBITOS PARAFUNCIONAIS COMO ETIOLOGIA DAS ALTERAÇÕES ANATOMOFUNCIONAIS NOS MAXILARES

Durante a infância, as crianças podem apresentar hábitos funcionais deletérios, que são ações repetitivas que podem levar a desordens ao adequado alinhamento dental nos arcos, assim como repercussões negativas ao desenvolvimento dos maxilares. Podem ser citados: onicofagia, bruxismo, hábitos autolesivos, respiração bucal, interposição de língua, além do conjunto de comportamentos de sucção não nutritivos, tais como, sucção digital, de chupeta e labial (Garde *et al.*, 2014).

### 4.2.1 Hábitos de sucção não nutritivos

Comportamentos de sucção não nutritivos são comuns e considerados normais em lactentes e crianças que estão passando pelo processo de desmame, e estão ligados a necessidade de contato, contudo, geralmente não se prologam além dos 3 anos de idade, o que pode deixar de gerar danos e assim, sem necessidade de terapias corretivas (Garde *et al.*, 2014).

Os hábitos de sucção não nutritiva tem como principais sequelas para oclusão do infante:

- Mordida aberta e sobressaliência (Overjet), por vestibularização do segmento anterior superior, e consequente interposição lingual;
- Atresia maxilar e palato ogival que pode desencadear, estreitamento do assoalho nasal, aumentando a predisposição a respiração bucal, alteração na fonação e mordida cruzada;
- Flacidez da musculatura dos lábios, impedindo o selamento passivo da boca, quando em repouso;

Contudo, a magnitude das sequelas varia de acordo com a duração, frequência, intensidade, idade da criança, estágio de cronologia de erupção (Duque *et al.*, 2013).

#### **4.2.2 Bruxismo**

O bruxismo é o hábito parafuncional involuntário de ranger (excêntrico) ou apertar (cêntrico) os dentes, que pode ocorrer durante o sono ou vigília e está fortemente ligado a questões psicológicas (Ferreira; Marangoni, 2018).

Também pode ser desencadeado por distúrbios do sono e maloclusões (Duque *et al.* 2013.) As contrações musculares podem afetar os elementos dentários causando desgaste coronário, rizólise dos decíduos, perda e consequentemente, alteração na cronologia de erupção, além de poder causar apinhamento dentário (Ferreira; Marangoni, 2018).

#### **4.2.3 Onicofagia**

O hábito de roer as unhas pode trazer alterações na oclusão normal do paciente. Pode ser considerado que esse hábito é um mecanismo para obtenção do contato perdido no desmame, assim como ocorre na sucção não nutritiva, porém nesse caso, envolvendo ação mastigatória. Dependendo da intensidade e frequência, a onicofagia pode ocasionar fratura das incisais do segmento anterior, movimentações dentárias, além de comprometer o periodonto e servir de veículo para infecções fúngicas (Duque *et al.*, 2013).

#### 4.2.4 Respiração bucal

De acordo com Lin *et al.*, (2022) a respiração bucal é um dos hábitos orais deletérios mais comuns em crianças, sendo definida quando mais de 25% a 30% do ar passa pela boca em vez do nariz. É ocasionada pela obstrução das vias aéreas superiores, reduzindo o fluxo das vias e forçando o indivíduo a respirar pela boca.

Como descrito por Lin *et al.*, (2022) a principal etiologia para respiração bucal, é o aumento patológico dos tecidos moles circundantes à via aérea superior, sendo as mais comuns em crianças, a hipertrofia adenoamigdaliana, uma vez que ambas estruturas estão no ápice do crescimento durante a infância. A adenoide cresce a partir dos 2 anos até os 6 anos de idade, já as amígdalas crescem até os 5 anos de idade, e regridem fisiologicamente após os 10 anos.

A musculatura craniofacial afeta o desenvolvimento dentário, desse modo, a má oclusão é influenciada pelo desequilíbrio muscular presente na respiração bucal, no qual a língua não exerce pressão suficiente sobre a arcada superior para que os dentes sejam posicionados adequadamente, e casos de mordida cruzada posterior e mordida aberta anterior, devido constrição da arcada superior e erupção excessiva dos posteriores inferiores, respectivamente (Lin *et al.*, 2022).

De acordo com o tipo de hipertrofia presente, as características clínicas podem variar. Quando há hipertrofia adenoideana, ocorre deslocamento posteroinferior da mandíbula durante a respiração, nesses casos, é comum encontrar má oclusões do tipo Classe II de Angle e Overjet. Uma vez que na hipertrofia de amígdalas, a mandíbula movimenta-se anteriormente, gerando casos de mordida cruzada anterior (Lin *et al.*, 2022).

#### 4.2.5 Deglutição atípica

Na deglutição normal, ocorre um padrão coordenado de movimentos. Durante o processo, a parte superior da língua toca o palato, enquanto a ponta da língua toca as faces palatinas e papilas dos incisivos superiores. Além que os lábios mantêm um selamento adequado sem exercer esforços (Almeida; Quintão; Junior, 2008).

É possível classificar deglutição atípica de acordo com o fator etiológico, dividindo-se em:

- Por interposição do lábio, no qual o lábio inferior se posiciona entre os incisivos superiores e inferiores, prejudicando o selamento normal. Por consequência, a musculatura inferior ganha tônus, em relação a superior. A pressão gerada sobre os dentes, causa vestibularização dos dentes do segmento superior anterior.
- Por interposição da língua, em que a língua exerce pressão sobre os incisivos superiores, causando vestibularização, removendo o contato com a arcada inferior, caracterizando mordida aberta.
- Nos casos de amigdalite ou faringite, a língua assume uma posição anterior para evitar tocar nas regiões inflamadas.
- Quando há persistência da deglutição infantil, a língua se posiciona entre asarcadas, que é normal na infância, porém ao manter esse hábito, ocorre pressão sobre a arcada superior, aumentando a chance de mordida aberta. Para o tratamento da deglutição, existem opções terapêuticas disponíveis,

como o uso de grades palatinas fixas ou removíveis, que são projetadas para impedir a interposição da língua. No entanto, em casos mais avançados, as medidas corretivas, como a ortodontia fixa e a cirurgia ortognática podem ser consideradas opções de tratamento (Almeida; Quintão; Junior, 2008).

#### 4.3 DIAGNÓSTICO DAS ALTERAÇÕES NOS MAXILARES

O diagnóstico em Ortopedia Funcional dos Maxilares envolve anamnese, análise funcional da oclusão, análise estática da oclusão, análise facial, análise estática das relações maxilo-mandibulares. O exame clínico da criança é o princípio do diagnóstico associado a exames radiográficos, cefalometria, análise de modelos que incluem o plano oclusal com os planos faciais: plano sagital mediano, plano frontal e plano de Camper (Lentini-Oliveira *et al.*, 2005).

O diagnóstico deve ser preciso para assim planejar o melhor protocolo de tratamento a ser utilizado, dessa forma, uma série de exames são realizados com o paciente para avaliar alterações no sistema músculo-esquelético (Guedes-Pinto; Mello-Moura, 2017).

- A análise facial deve avaliar assimetrias, plano dos lábios, se é tem selamento passivo ou não ou irregularidade de altura, e proporções da face.
- O exame da articulação temporomandibular, verifica o tônus muscular.

- Avaliação de respiração nasal ou bucal: Pode ser feita por duas formas:
  - 1 – É colocado uma pelota de algodão nas narinas do paciente, ao respirar, se for respirador nasal, a pelota se moverá.
  - 2 — Com auxílio de um espelho duplo, posiciona entre a boca e o nariz, e verifica qual o lado ficará embaçado com a respiração do paciente. Caso, seja respirador bucal, o lado do espelho voltado para a boca, ficará embaçado. Se for o lado, voltado para o nariz, o paciente é um respirador nasal.
- Avaliação de deglutição atípica avalia os movimentos da língua, se há interposição da língua e/ou dos lábios ao deglutir.
  - 1— Pode ser verificada, solicitando ao paciente para tomar alguns goles de água e avaliar se os lábios se contraem no processo, com auxílio de um espelho. Nesse mesmo momento, observa-se a movimentação o músculo temporal.

Além dessas avaliações mencionadas anteriormente, faz-se a documentação ortodôntica, composta por modelos de gesso, radiografia panorâmica e cefalométricas, fotografias extraorais – de perfil e de frente, fotografias – intraorais de ambas as arcadas (Guedes-Pinto; Mello-Moura, 2017) (Graber *et al.*, 2019).

Também é recomendada a obtenção de imagens em 3D, o que permite a avaliação dos três planos e manipulação da imagem. No entanto, devido aos potenciais efeitos cancerígenos da exposição prolongada à radiação, a Comissão Internacional de Proteção Radiológica (ICRP) determinou que estimativa de dose efetiva para pacientes infantis é de 13 a 769 $\mu$ Sv (microsieverts) para qualquer Field Of View (FOV), esse cálculo considera a radiosensibilidade dos tecidos expostos (Graber *et al.*, 2019). É importante considerar a maior radiosensibilidade dos tecidos na infância, devido ao desenvolvimento em curso dos órgãos e à proximidade anatômica das áreas expostas à radiação ionizante. Nesse sentido, é fundamental implementar a proteção radiológica para redução da exposição (Graber *et al.*, 2019).

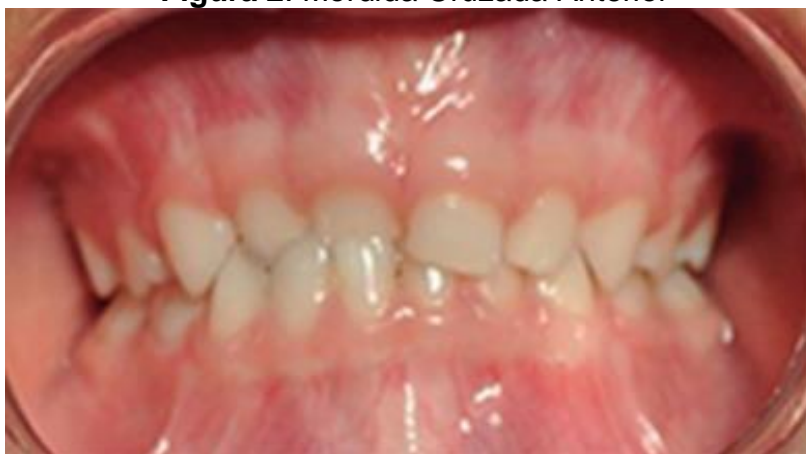O escaneamento intraoral é uma tecnologia que oferece benefícios significativos, contribuindo para a redução da exposição à radiação durante o tratamento ortopédico. Além de possibilitar a evolução, planejamento e simulação das movimentações, por meio da manipulação dos modelos digitais multiplanares (Bósio; Santo; Jacobo, 2017)

### 4.3.1 Alteração transversal

A alteração transversal define a existência de modificações laterais: mordidas cruzadas (Garbin, *et al.*, 2016).

Essas deformidades são subdivididas em unilateral ou bilateral causando problemas esqueléticos que mais prejudicam a região craniofacial, contudo, as alterações transversais têm melhor adaptação às alterações ortopédicas (Lima Filho, 2008).

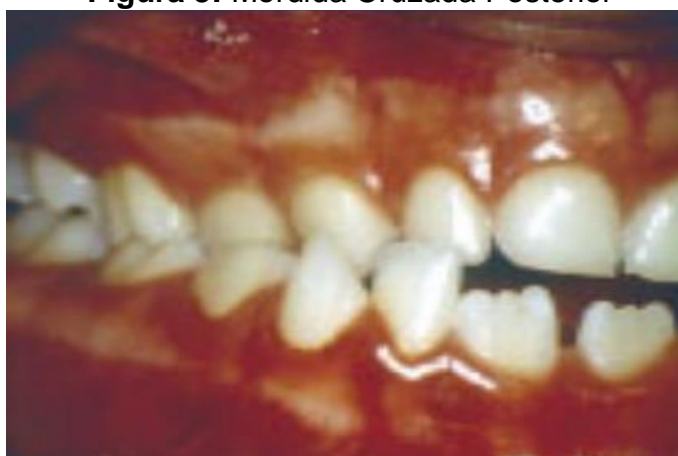Na mordida cruzada anterior esquelética (Figura 2) (classe III verdadeira) é preciso um diagnóstico individualizado para direcionar o crescimento maxilo-mandibular com a mecânica ortodôntica e/ou ortopédica. Quando não é tratado previamente a alteração pode agravar de dentária para esquelética, sendo necessário aparatologia ortodôntica ou cirurgia ortognática, em caso grave. Deve-se verificar no exame clínico da mordida cruzada anterior a existência do espaço méso-distal necessário para mover no sentido vestibular e a interferência da sobremordida quando houver o descruzamento do dente e o nível de formação da raiz dos elementos dentários para a realização do tratamento adequado (Croll; Riesenberger, 1987); (Tashima *et al.*, 2003); (Ngan; Fields, 1997).

**Figura 2: Mordida Cruzada Anterior**

Fonte: (FIGUEIREDO *et al.*, 2014)

A mordida cruzada posterior (Figura 3) pode ser esquelética, dentária, ou funcional sendo as duas últimas mais encontradas nos dentes decíduos. Nesse tipo de malocclusão tem como fator etiológico, o contato prematuro nestes elementos dentários. Já a esquelética é o resultado de um desenvolvimento da maxila ou mandíbula desarmonioso levando a um desequilíbrio da oclusão (Tashima *et al.*, 2003).

Deve ser feita uma análise completa, identificar o problema e encontrar o ideal tratamento mais rápido possível, pois se as suturas maxilofaciais não estiverem fundidas irão facilitar a expansão levando a diminuição de deformidades faciais e esqueléticas (Garbin, *et al.*, 2016).

**Figura 3: Mordida Cruzada Posterior**

Fonte: (TASHIMA *et al.*, 2003)

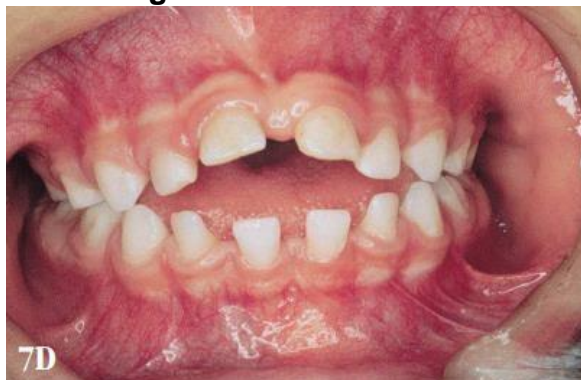### 4.3.2 Alteração vertical

A alteração vertical está associada aos tipos de face dolicofacial, braquiofacial e mesofacial e determina se existe mordida aberta ou profunda (Garbin, *et al.*, 2016).

Mordida aberta (Figura 4) é a existência do transpasse negativo entre os elementos dentário antagonistas, podendo acometer a região anterior ou posterior e raramente o arco todo. Se dividem em dental e esquelética (Burford; Noar, 2003). Na dental, acontece por erupção dos dentes e crescimento alveolar, já na esquelética, acomete desproporcionalmente diversos ossos que fazem parte do complexo craniofacial (Proffit e Fields, 2000).

O principal fator da mordida aberta anterior na dentição mista são os hábitos deletérios associados normalmente ao lábio inferior e a interposição lingual (Henriques *et al.*, 2000). O padrão de crescimento esquelético da criança dependeda gravidade e tipo de má-oclusão. Diante do contexto, o diagnóstico da estrutura esquelética e dentária será feito (Ngan; Fields, 1997).

**Figura 4:** Mordida Aberta



**Fonte:** (ALMEIDA *et al.*, 1998)

A mordida profunda (Figura 5) se dá quando as coroas dos incisivos superiores se sobrepõem em relação aos incisivos inferiores (Moro; Santos, 2017).

Essa maloclusão é classificada em leve, média e exagerada. A leve ocorre quando os incisivos inferiores ocluem com o terço incisal dos incisivos superiores. Na média é apresentada quando os incisivos inferiores ocluem com o terço médio dos superiores. E a exagerada os incisivos inferiores ocluem no cingulo dos superiores ou gengiva palatina (Baume, 1950).

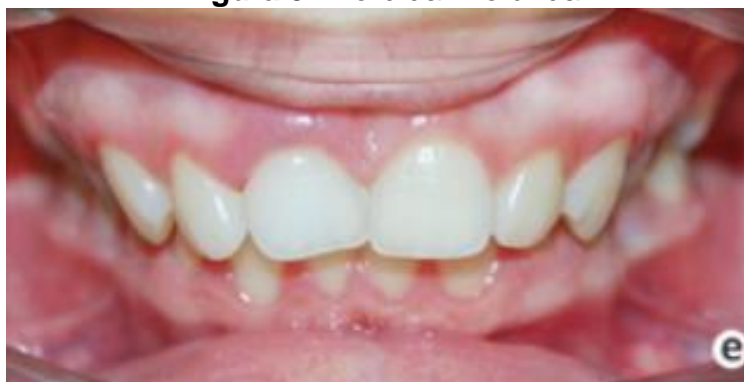

As alterações de crescimento da mandíbula e/ou maxila, mudanças no funcionamento de lábios e língua, alterações dentoalveolares ou combinação deles estão associadas a causa dessa má oclusão, segundo Moyers, (1991).

De forma geral, é observado que essa má oclusão é de natureza complexa através da avaliação de suas terminologias: sobremordida aumentada, mordida profunda, sobremordida profunda, sobremordida exagerada, dentre outros. Expressando uma característica clínica no qual os incisivos superiores recobrem os incisivos inferiores de forma bem acentuada comparado ao padrão de normalidade (Moro; Santos, 2017).

Embora o padrão de normalidade seja variável na sobremordida de paciente de oclusão normal, é apontado como normal, valores de 2 a 3mm ou um terço da coroa clínica, acima desses valores é diagnosticado como uma sobremordida acentuada, exagerada ou profunda. Para a correção do mesmo, é preciso um diagnóstico adequado e criação de um plano de tratamento individual para executar mecânicas certas no tratamento, alcançando um resultado estético eficaz levando a diminuição do ressurgimento na fase do pós-contenção (Brito, 2009).

**Figura 5: Mordida Profunda**



Fonte: (SILVA *et al.*, 2014)

#### **4.3.3 Alteração horizontal**

A alteração horizontal avalia as relações de classe I, classe II e classe III de Angle em relação ao crescimento ântero-posterior (Garbin *et al.*, 2016).

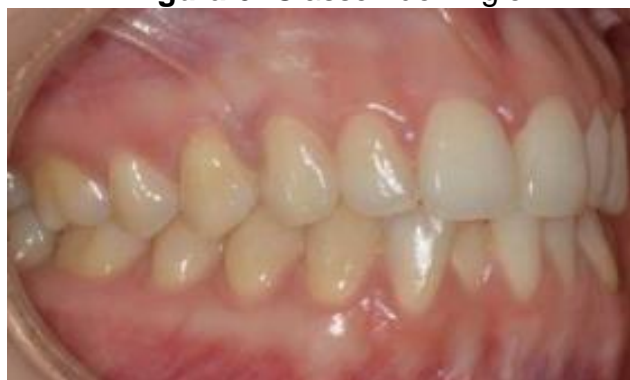A classificação é muito usada e serve como descrição geral, facilitando o diagnóstico de más oclusões entre os profissionais. Nesse sistema de classificação identifica-se as relações ântero-posteriores em primeiros molares e caninos permanentes, e descreve a má oclusão na posição dos dentes, retrusão ou protrusão

da mandíbula, largura do arco, função nasal alterada ligado a respiração bucal, obstrução nasal ligado a má oclusão e seus efeitos na face (Sousa, 2021).

A cefalometria diferencia classe II e III em pacientes com relações esqueléticas normais entre maxila e mandíbula, daqueles que têm essa relação anormal. É de fácil localização a discrepância nos maxilares pela radiografia cefalométrica (Sousa, 2021).

Na classe I de Angle (Neutro-oclusão) (Figura 6), o posicionamento dos dentes nos arcos é normal, primeiro molar permanente em oclusão normal apesar de alguns dentes poderem estar para palatina ou lingual. Levando a dizer que pacientes de classe I não terão essa oclusão normal onde a cúspide méso-vestibular do primeiro molar superior oclui no sulco vestibular mesial do primeiro molar inferior (Sousa, 2021).

**Figura 6:** Classe I de Angle

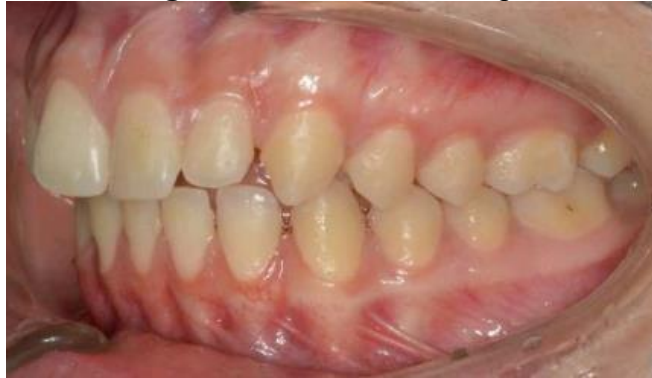

**Fonte:** (SILVESTRE, 2019)

A Classe II (Disto-Oclusão) (Figura 7) de Angle está ligada a problemas estéticos e funcionais onde o relacionamento dentário pode ser incorreto por consequência de variação nas disposições dos ossos basais, maxilar e mandibular (Sousa, 2021).

A classe II é uma disto-oclusão, onde a cúspide disto-vestibular do primeiro molar superior permanente encaixa no sulco vestibular mesial do primeiro molar inferior, a mandíbula é retrusiva levando-a para posterior de forma exorbitante (Janson, 2009).

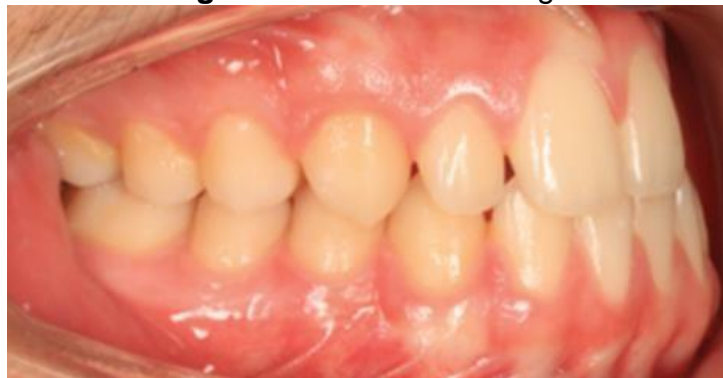**Figura 7:** Classe II de Angle



Fonte: (SILVESTRE, 2019)

Classe III (Mésio-oclusão) (Figura 8) de Angle é uma má oclusão com grande deformidade facial apresentando prognatismo mandibular, podendo ser interceptada na fase de crescimento e desenvolvimento facial com aparelhos ortopédicos que visam limitar o crescimento mandibular. Seu diagnóstico deve ser precoce em dentes decíduos para maiores efeitos ortopédicos (Oltramari *et al.*, 2005).

**Figura 8:** Classe III de Angle



Fonte: (SILVESTRE, 2019)

#### 4.4 TRATAMENTO DAS ALTERAÇÕES MAXILARES COM A OFM

##### 4.4.1 – Mordida cruzada

Para Almeida, Quintão e Junior (2008), mordida cruzada é definida como qualquer alteração na relação vestibulo-lingual normal, onde a arcada superior se sobrepõe a inferior. A mordida cruzada pode ser classificada de acordo com a etiologia em:

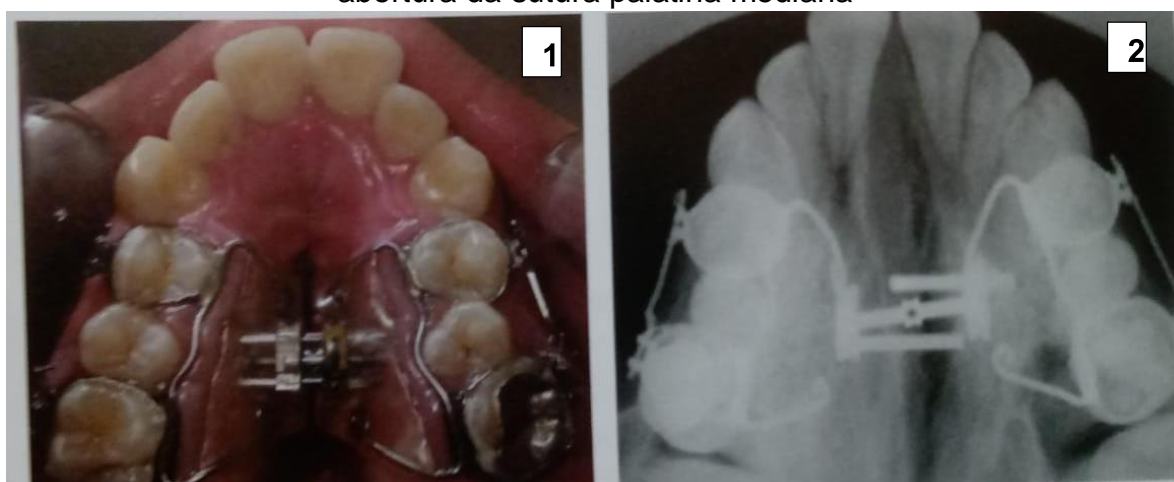
#### 4.4.1.1 – Esquelética

Na mordida cruzada do tipo esquelética encontrasse inclinações normais no exame clínico e nos modelos de gesso, porém nos cálculos cefalométricos podem ser obtidos valores elevados no ângulo formado pela interseção das linhas SN e NB (SNB) ou reduzidos no ângulo formado pela interseção das linhas AN e NB (ANB), o que indica classe III, por protrusão mandibular, mas também pode apresentar valor reduzido de SNA, e nesse caso, ocorre retrusão maxilar (Almeida; Quintão; Junior, 2008).

O tratamento para mordidas cruzadas tanto anterior, como posterior, depende do grau de displasia óssea e da idade do paciente no início do tratamento. O objetivo do tratamento ortopédico nesses casos é o controle do crescimento em desequilíbrio, uma vez que, a influência genética é forte e o prognóstico limitado. Porém, em casos, com maior comprometimento das bases ósseas, o tratamento é cirúrgico (Almeida; Quintão; Junior, 2008).

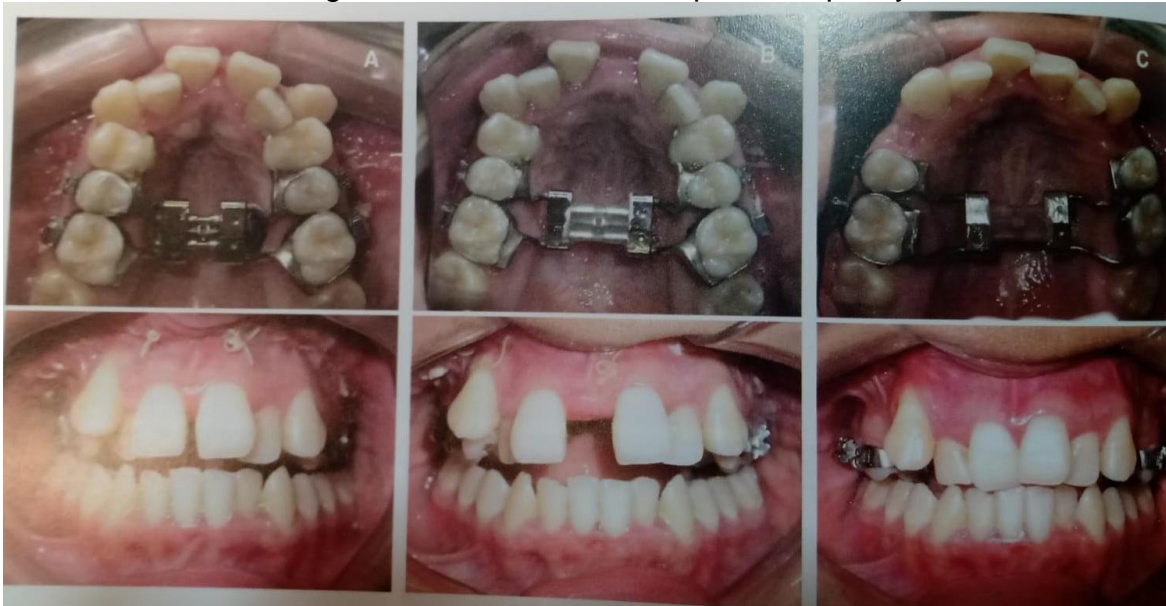Podem ser utilizados aparatos extra-orais como a máscara facial e mentoneira, o primeiro para controle do crescimento maxilar, associada a disjuntores maxilares, como o Haas (Figura 9) e Hyrax (Figura 10), enquanto a mentoneira, para controle mandibular. Para os casos de mordida cruzada anterior, ainda é possível a utilização de ortodontia fixa compensatória para corrigir as inclinações dentárias. Nos casos, em que a ortopedia e ortodontia não são capazes de modular o crescimento, é necessário partir para o tratamento cirúrgico ortognático, e posteriormente, finalizar com tratamento ortodôntico (Almeida; Quintão; Junior, 2008).

**Figura 9:** 1:Aparelho tipo Hass; 2: Radiografia oclusal de maxila apresentando abertura da sutura palatina mediana



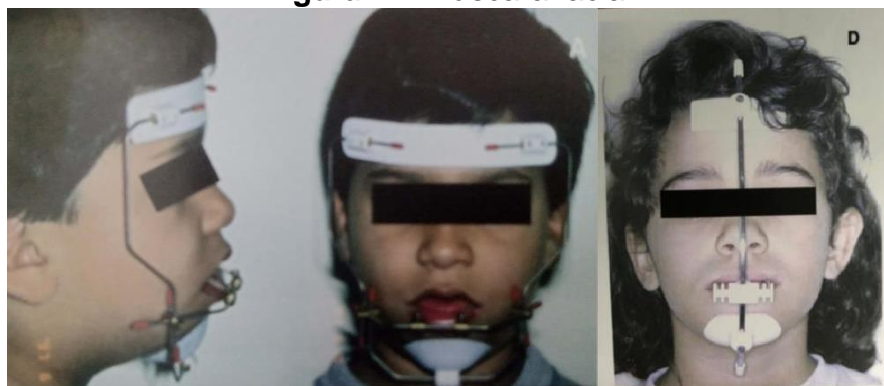Fonte: (ALMEIDA; QUINTÃO E JUNIOR 2008)

**Figura 10:** Correção de mordida cruzada posterior por disjunção cirurgicamente assistida com aparelho tipo Hyrax



Fonte: (ALMEIDA; QUINTÃO E JUNIOR 2008)

**Figura 11:** Máscara facial



Fonte: (ALMEIDA; QUINTÃO E JUNIOR 2008)

#### 4.4.1.2 – Funcional

Não se observam inclinações dentárias incorretas no exame clínico, nem nos modelos de gesso, porém no exame radiográfico, nota-se que há semelhança com a mordida cruzada esquelética, porém é corrigida quando se manipula os maxilares em relação cêntrica, servindo para diagnóstico diferencial (Almeida; Quintão; Junior, 2008).

Para o tratamento, é necessário identificar o contato prematuro, nos casos, em que forem identificados contato prematuro na região anterior, é realizado

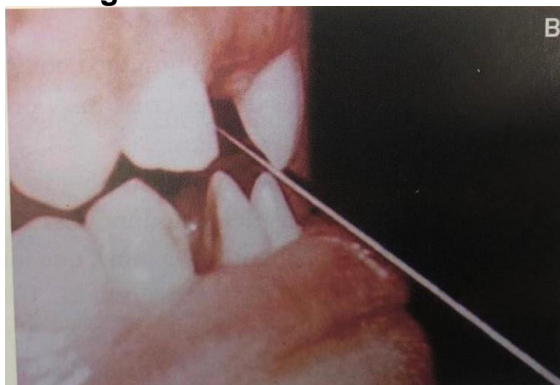
movimentações ortodônticas pequenas, e a musculatura se encarrega de posicionar a mandíbula corretamente. Na região posterior, a maioria dos casos, é identificado contato prematuro na região dos caninos decíduos, por se não se tratar de dentes permanentes, é realizado desgaste coronário oblíquo em ambos os arcos dentários, para que os superiores possam deslizar sobre os inferiores adequadamente (Almeida; Quintão; Junior, 2008).

#### 4.4.1.3 – Dentária

Há presença de inclinações axiais dentárias incorretas nos arcos dentários perceptíveis no exame clínico, porém na cefalometria, apresenta valores normais, nesses casos não há assimetrias na vista frontal da face. O tratamento consiste em corrigir as inclinações dentárias, sendo necessário identificar fatores etiológicos associados que possam interferir e removê-los, em seguida, verifica-se o espaço disponível para realizar as correções e em casos, de perda de espaço, será preciso restabelecer primeiramente (Almeida; Quintão; Junior, 2008).

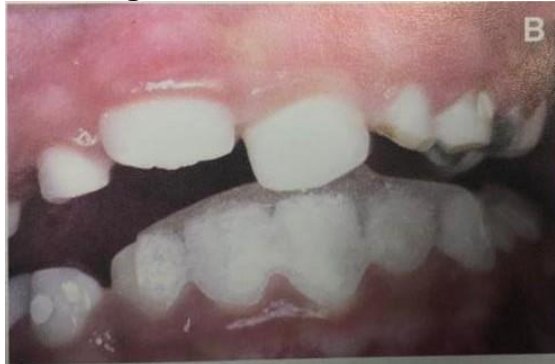A escolha dos aparelhos a serem utilizados dependerá da quantidade de elementos dentários envolvidos e o grau de erupção desses elementos. Os aparelhos passivos servem como guia de erupção, necessitando de força de erupção natural dos dentes para realizar a correção da inclinação, temos como exemplo, a lâmina de madeira (Figura 12) e o plano inclinado fixo (Figura 13), ambos são indicados para descruzar números pequenos de elementos e quando há espaço suficiente para correção (Almeida; Quintão; Junior, 2008).

**Figura 12:** Lâmina de madeira



**Fonte:** (ALMEIDA; QUINTÃO E JUNIOR 2008)

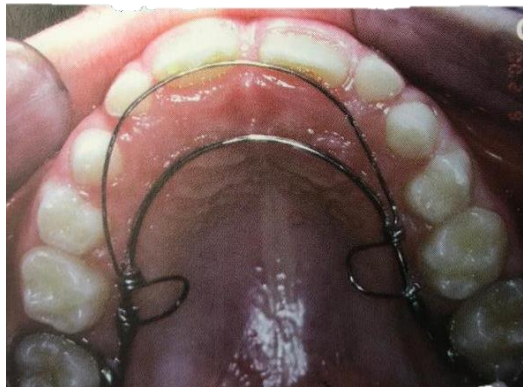
**Figura 13:** Plano inclinado



Fonte: (ALMEIDA; QUINTÃO E JUNIOR 2008)

Os aparelhos ativos geram forças para descruzar os dentes, sendo indicados para casos com maior quantidade de elementos envolvidos. As molas digitais podem ser incorporadas em aparelhos removíveis ou fixos, provendo versatilidade ao profissional de moldar um tratamento mais confortável para o paciente. Enquanto, o arco palatino ativo (Figura 14) é bandado nos primeiros molares permanentes e exerce pressão na face palatina dos dentes a serem corrigidos (Almeida; Quintão; Junior, 2008).

**Figura 14:** Arco palatino ativo



Fonte: (ALMEIDA; QUINTÃO E JUNIOR 2008)

#### 4.4.2 – Mordida Aberta

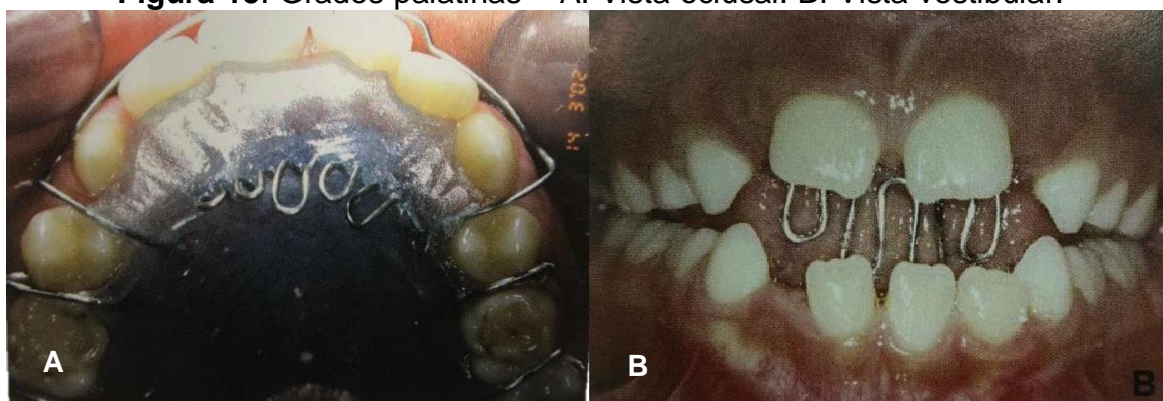
Para o tratamento de mordida aberta, é necessário identificar qual o estágio de desenvolvimento em que o paciente se encontra e qual a possibilidade correção natural, para assim determinar a terapia a ser aplicada, de acordo com o caso. Quando a maloclusão é diagnosticada durante a dentição decídua, pode-se suspeitar da presença de hábito vicioso, e a interrupção desse hábito, é o suficiente para resolução do caso, porém em casos que o diagnóstico é tardio, e o paciente está no final da fase

de crescimento, a probabilidade de necessitar de tratamento ortocirúrgico é maior (Almeida; Quintão; Junior, 2008).

A terapia adequada a ser aplicada depende da etiologia da mordida aberta. Nos casos em que forem observados mordida aberta anterior em idade precoce, pode-se suspeitar da presença de hábito vicioso, sendo os mais prevalentes hábitos de sucção não nutritiva (sucção digital e ou de chupeta) e respiração bucal. Quando nesses quadros, é necessário ter uma conversa clara e explicativa com o infante, a fim de avaliar se há interesse para remover o hábito deletério (Almeida; Quintão; Junior, 2008).

Para remoção dos hábitos de sucção, podem ser aplicadas as grades palatinas (Figura 15), que impedem a interposição do dedo e/ou língua, permitindo que os dentes erupcionem na inclinação adequada. Quando há colaboração do paciente, a grade palatina pode ser removível, devendo ser retirada apenas para higienização. Nos casos, que o paciente não demonstra colaboração suficiente para manter o aparelho pelo máximo de tempo, existe a opção de fixar a grade nos elementos dentários (Almeida; Quintão; Junior, 2008).

**Figura 15:** Grades palatinas – A. Vista oclusal. B. Vista vestibular.



**Fonte:** (ALMEIDA; QUINTÃO E JUNIOR 2008)

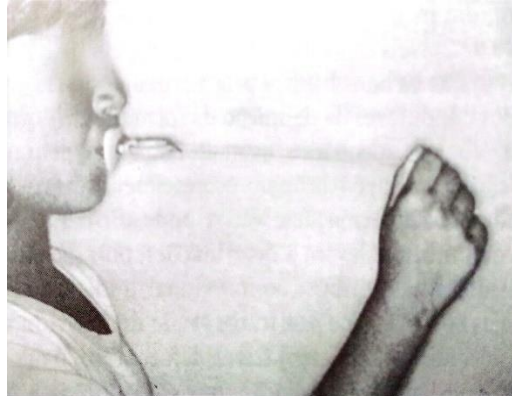Para os pacientes que não apresentam interesse de se livrar do hábito, os aparelhos não apresentam resultados eficazes, pois a criança tende a destruir o aparelho, impedindo a evolução do tratamento. Nessas ocasiões, é recomendado a abordagem multiprofissional com psicólogos para diminuir a resistência a terapia (Almeida; Quintão; Junior, 2008).

Até os 3 anos de idade, deve ser orientado a criança, por meio de conversas explicativas. Infantes com idade mais avançada devem iniciar a terapia com aparelho



de sucção (chupeta ortopédica) (Figura 16) e realizar os exercícios de sucção, no início do tratamento, por 5 minutos nos três turnos do dia, e após o hábito se instalar com o aparelho, começar a reduzir o tempo dos exercícios, gradativamente, até observar que o paciente, não demonstra a necessidade pelo aparelho (Guedes-Pinto; Mello- Moura, 2017).

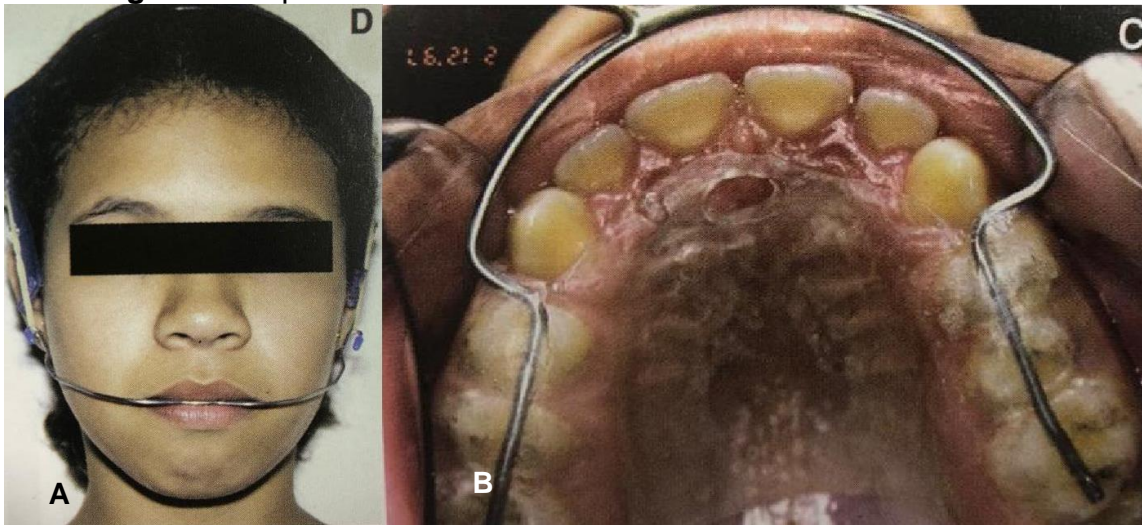
**Figura 16:** Aparelho de sucção (Chupeta ortopédica)



**Fonte:** GUEDES-PINTO; MELLO-MOURA, 2017

Quando a mordida aberta não for ocasionada por hábitos viciosos, pode haver a necessidade de controle do crescimento vertical da maxila ou dos dentes posteriores mandibulares. Pode ser utilizado o aparelho de Thurow (Figura 17), que é um dispositivo extra-oral com splint maxilar que exerce força intrusiva sobre a maxila, impedindo o desenvolvimento vertical. Já os blocos de mordida (bite block) são aparelhos intra-orais instalados sobre os molares, e exercem força intrusiva sobre os dentes posteriores pela própria ação mastigatória. Ambos esses aparelhos podem ser associados para casos mais graves de mordida aberta anterior (Almeida; Quintão; Junior, 2008).

**Figura 17:** Aparelho de Thurow – A.Vista extraoral. B.Vista oclusal



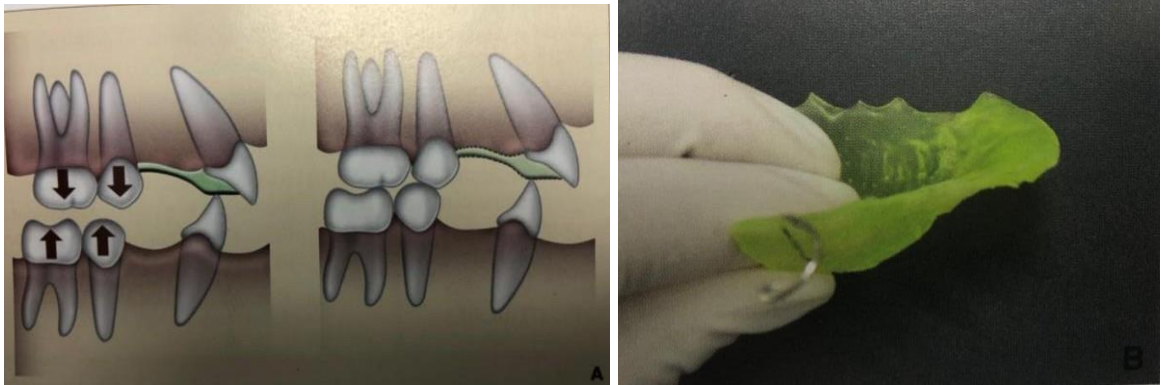
Fonte: (ALMEIDA; QUINTÃO E JUNIOR 2008)

#### 4.4.3 Sobremordida

Segundo Almeida, Quintão e Júnior (2008), o tratamento para sobremordida deve ser realizado após a erupção dos 2º molares permanentes, por volta dos 11 a 12 anos de idade, uma vez que, é considerado normal, o transpasse positivo exagerado na oclusão antes desse período. Partindo desse ponto, o primeiro ponto a ser avaliado para o tratamento desse caso, é o estágio em que o paciente se encontra.

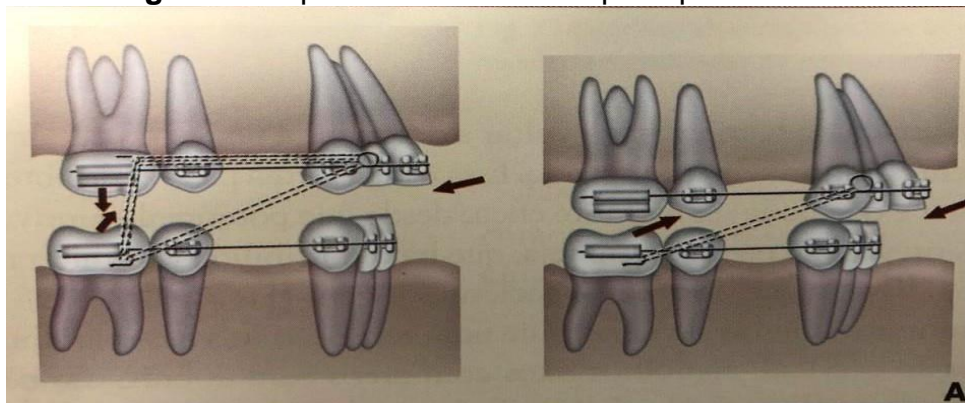
Algumas terapias que podem ser aplicadas é a extrusão do segmento posterior, para os casos, em que os dentes posteriores estão em grau de erupção inferior ao normal. A extrusão pode ser feita de forma passiva ou ativa de acordo com o aparelho empregado (Almeida; Quintão; Junior, 2008).

A placa de mordida com batente anterior (Figura 18) é um aparelho intraoral, que realiza extrusão passiva, por desoclusão dos dentes posteriores em 2 a 3 mm, e pode ser utilizada em indivíduos que possuem potencial de crescimento (Almeida; Quintão; Junior, 2008).

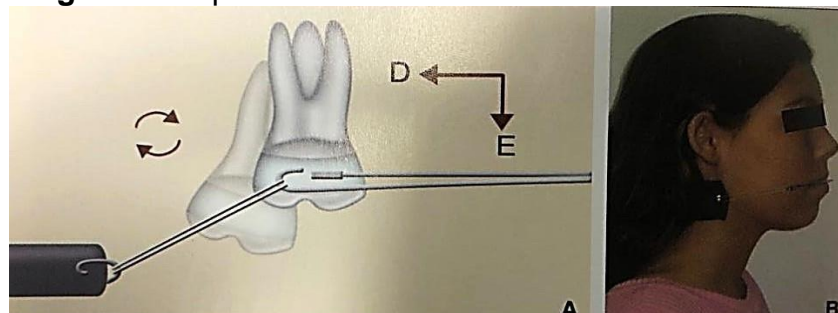
**Figura 18:** Placa de mordida com batente anterior

Fonte: (ALMEIDA; QUINTÃO E JUNIOR 2008)

A extrusão ativa pode ser obtida com o uso do aparelho de Klohen (Figura 19 e 20), que é um dispositivo extra-oral de tração cervical, que pode ser de tração baixa, horizontal ou alta, de acordo, com a necessidade para o caso. Ainda é possível, utilizar aparelho fixo com arco e elásticos intermaxilares para realizar a extrusão dos dentes posterioresativamente (Almeida; Quintão; Junior, 2008).

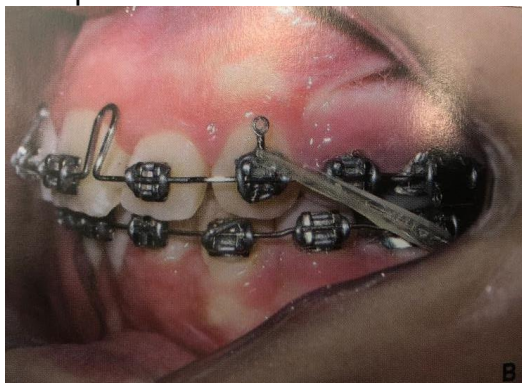
**Figura 19:** Aparelho de Klohen – princípio dinâmico

Fonte: (ALMEIDA; QUINTÃO E JUNIOR 2008)

**Figura 20:** Aparelho de Klohen – Vista extrabucal lateral

Fonte: (ALMEIDA; QUINTÃO E JUNIOR 2008)

**Figura 21:** Aparelho fixo com elásticos intermaxilares



**Fonte:** (ALMEIDA; QUINTÃO E JUNIOR 2008)

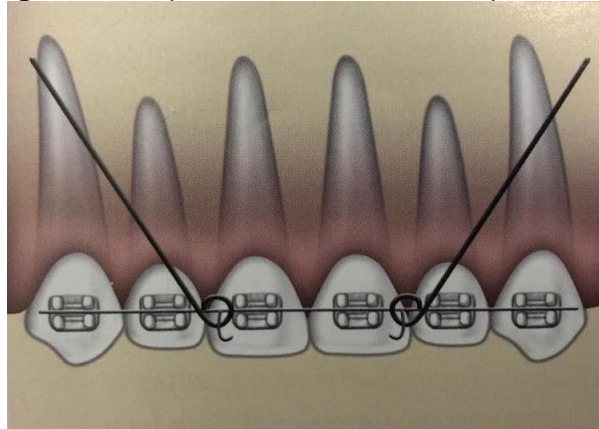
Uma consequência da extrusão do segmento posterior, é o desconforto ao paciente, uma vez que, o espaço funcional livre é ocupado, ocasionando em estresse oclusal, pois os dentes estão sempre em oclusão. Além da chance de recidiva, por intrusão funcional dos elementos extruídos, após a retirada dos aparelhos (Almeida; Quintão; Junior, 2008).

Outra terapia que pode ser aplicada é a distalização do segmento posterior, sem intrusão, para diminuir o transpasse na região anterior, devido ao efeito de cunha gerado sobre o segmento anterior, porém é uma terapia com resultado instável, após o crescimento (Almeida; Quintão; Junior, 2008).

Ainda há a possibilidade de tratamento direto por intrusão do segmento anterior, sendo necessário identificação da localização do problema, para que o método tenha resultado desejado. Para a arcada inferior, pode ser utilizado aparelhagem fixa com arcos contínuos ou segmentados e dobras de ancoragem. Os arcos segmentados são mais recomendados, pois resultam em intrusão real, com menor extrusão posterior, em comparação com os arcos contínuos (Almeida; Quintão; Junior, 2008).

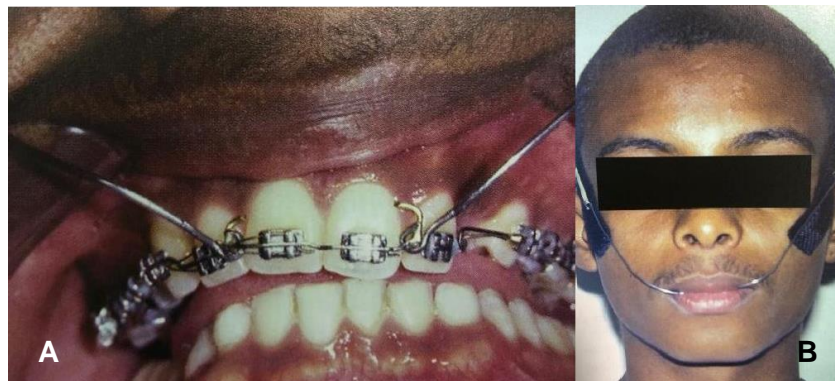
Na arcada superior, além dos aparelhos fixos mencionados anteriormente, pode-se utilizar aparelho extra-oral do tipo J Hook de tração alta (Figura 22 e 23), esse dispositivo é fixado no segmento anterior superior, e realiza intrusão ativa. Antes de realizar qualquer método de intrusão é necessário confirmar a quantidade de osso alveolar presente e a força aplicada, a fim de evitar reabsorções radiculares (Almeida; Quintão; Junior, 2008).

**Figura 22:** Aparelho extra-oral do tipo J Hook



Fonte: (ALMEIDA; QUINTÃO E JUNIOR, 2008)

**Figura 23:** Aparelho extra-oral do tipo J Hook – A. Vista vestibular. B. Vista extrabucal



Fonte: (ALMEIDA; QUINTÃO E JUNIOR 2008)

O uso de mini-implantes podem ser utilizados para realizar intrusão real dos dentes anteriores, esses mini-implantes são posicionados no osso alveolar e servem de ancoragem para o movimento de intrusão. O planejamento exposto no parágrafo anterior deve ser aplicado nessa terapia também (Almeida; Quintão; Junior, 2008).

#### 4.4.4 Alteração horizontal: Classe II de Angle

Para o tratamento de Classe II de Angle, é utilizado terapias como a distalização molar maxilar, tração extrabucal, na intenção de trazer a arcada do paciente para uma oclusão Classe I de Angle (Graber *et al.*, 2019)

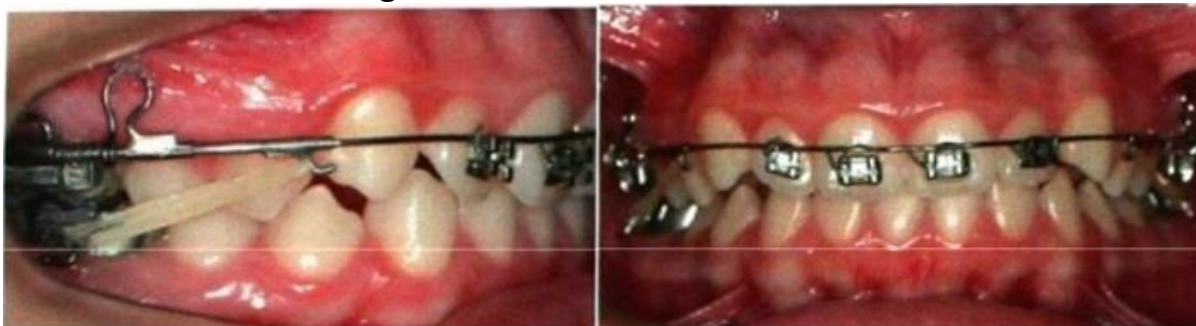#### 4.4.4.1 – Distalização molar maxilar

Na terapia de distalização, pode seguir por protocolo de extrações e remover os primeiros pré-molares superiores, a fim de obter espaço para distalização. Ou pode ser empregado aparelhagem ortopédica para distalizar os dentes do segmento posterior, e assim reposicionar os anteriores protrusos (Graber *et al.*, 2019)

São utilizados aparelhos como: arcos de distalização de Wilson ou Arco Biometric de Wilson, aparelho Pendulum e aparelho Pendex (Graber *et al.*, 2019).

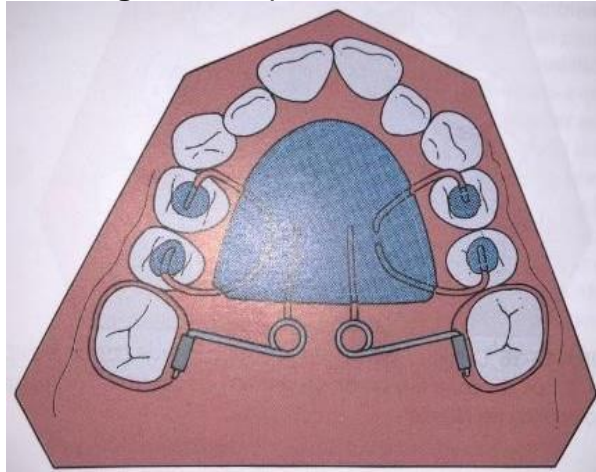
O arco distalizador de Wilson (Figura 24) é composto por um arco pré-fabricado bandado no tubo dos molares superiores e fixados nos incisivos superiores por braquetes. O arco possui um ômega (dobra no fio em formato de  $\Omega$ ) em que sua extremidade distal que desliza sobre o arco, exercendo força compressiva numa mola, distalizando os molares. E na porção próxima dos caninos, há um gancho em que são fixados elásticos intermaxilares que impedem a vestibularização dos incisivos, anulando a força da mola (Oliveira, 2021).

**Figura 24:** Arco Biometric de Wilson



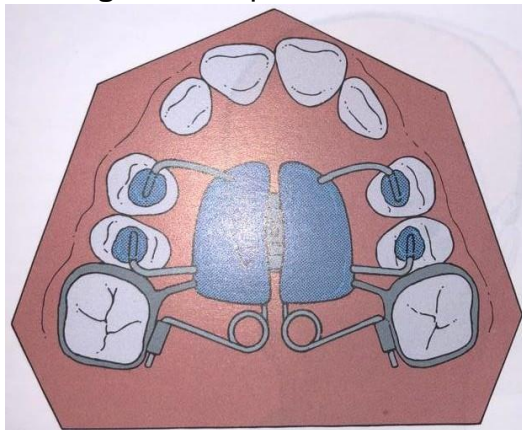
Fonte: (OLIVEIRA, 2021)

O aparelho Pendulum (Figura 25) é um dispositivo intraoral confeccionado em acrílico, ocupando o palato e fixado no primeiro e segundo molares superiores por descansosoclusais, possui segmentos helicoidais próximos a linha média, que quando ativos geram forças distalizantes nos molares. É possível modificar esse aparelho e adicionando alças de ajuste para aumentar a expansão maxilar e auxiliar na rotação e inclinação dos dentes durante a distalização (Graber *et al.*, 2019).

**Figura 25: Aparelho Pendulum**

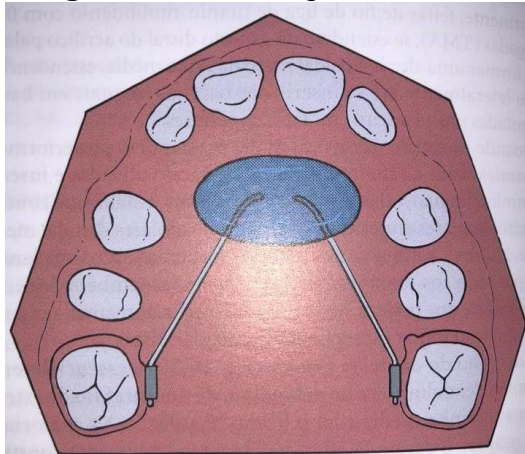
Fonte: (GRABER *et al.*, 2019)

O aparelho Pendex (Figura 26) segue o modelo do Pendulum, com acréscimo de parafusode extensão palatina *na* linha média, para auxiliar na expansão do palato, devido a tendência de constrição maxilar transversal e movimento lingual dos molares duranteo processo de distalização. Ainda há fios que se estendem ao aspecto lingual dos primeiros molares, garantindo maior estabilidade durante a fase de expansão (Graber *et al.*, 2019).

**Figura 26: Aparelho Pendex**

Fonte: (GRABER *et al.*, 2019)

O arco lingual de Nance (Figura 27) é instalado após a distalização adequada dos pré- molares e caninos, servindo para estabilizar o espaço obtido, e quando em combinação com aparelho fixo e corrente elastomérica, a distalização final é obtida, movendo um dente por vez para cada lado da arcada superior. O espaço anterior criado após a movimentação é fechado por meio de um arco de retração ou arco de fechamento anterior (Graber *et al.*, 2019).

**Figura 27:** Arco lingual de Nance

Fonte: (GRABER *et al.*, 2019)

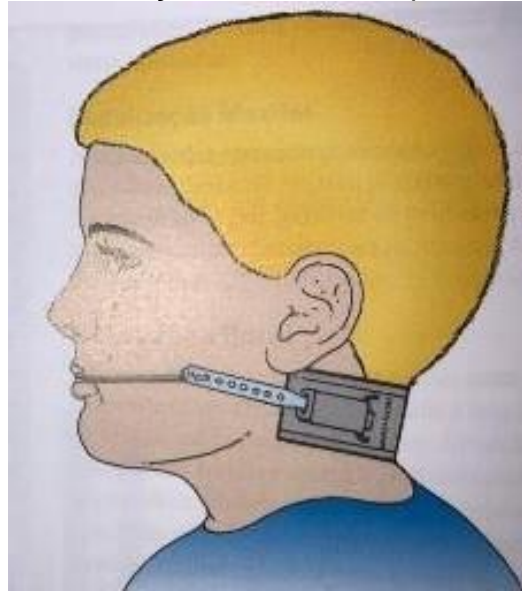
#### 4.4.4.2 – Tração extrabucal

Se caracteriza como a terapia mais comum para Classe II de Angle esquelética, e são divididos em arcos faciais e em aparelhos extrabucais (Graber *et al.*, 2019).

Os arcos faciais são conectados aos tubos bandados nos primeiros molares superiores. O arco facial cervical (Figura 28) é composto por um arco interno, sendo intraoral e bandado nos molares superiores, e por um arco externo, ligado a tira elástica e essa apoiada no aspecto dorsal do pescoço, sendo assim determinada puxada baixa, esse tipo de arco é indicado para pacientes com dimensões faciais verticais normais ou menores. Estudos demonstram que a puxada baixa pode inibir o movimento de protrusão da maxila, além de aumentar a dimensão vertical, por extrusão do segmentoposterior (Graber *et al.*, 2019).



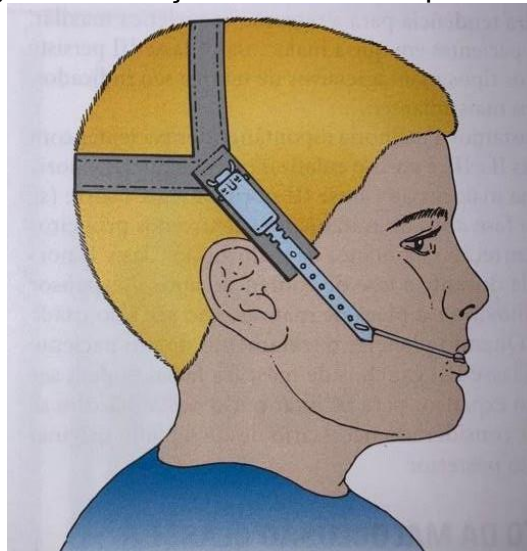
**Figura 28:** Tração extra bucal – puxada baixa



Fonte: (GRABER *et al.*, 2019)

O arco facial occipital (Figura 29) apresenta força voltada para vertical, o arco interno segue o modelo já mencionado anteriormente, enquanto o arco externo é ligado a um casquete occipital, produzindo força vertical sobre a maxila, podendo diminuir o desenvolvimento vertical e permitindo a rotação autônoma mandibular, além de beneficiar o crescimento horizontal da mandíbula. Esse tipo de arco é indicado para pacientes com desenvolvimento vertical grande, objetivando minimizar ou evitar o desenvolvimento exacerbado (Graber *et al.*, 2019).

**Figura 29:** Tração extra bucal – puxada alta



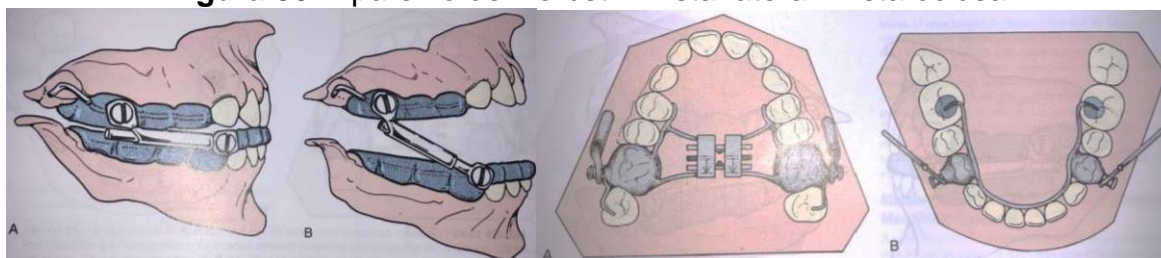
Fonte: (GRABER *et al.*, 2019)

#### 4.4.4.3 – Terapia de ortopedia mandibular funcional

É possível realizar o tratamento da Classe II de Angle, por terapia de ortopedia mandibular funcional, movimentando a mandíbula e modulando seu crescimento. Essa terapia pode induzir aumento mandibular, porém apenas em tratamentos de curta duração. Resultados de tratamentos de longo prazo são questionáveis (Graber *et al.*, 2019).

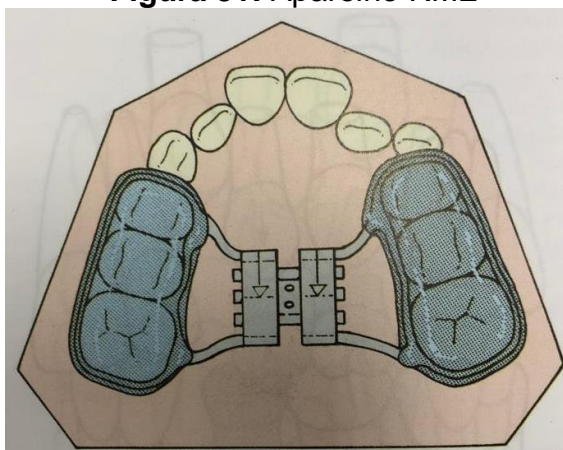O aparelho de Herbst (Figura 30) é um aparelho usado na ortopedia mandibular funcional, podendo ser fixo ou removível e tem indicação para ser utilizado na dentição permanente, gerando movimentação dentária posterossuperiormente dos dentes do segmento posterior maxilar e induzindo o crescimento mandibular. O design do aparelho foi sendo modificado ao longo dos anos, mantendo a mecânica de bite-jumping desenvolvida por Herbst, e atualmente utilizando coroas em aço inoxidável para fazer a ancoragem nos primeiros molares superiores e inferiores. Graber, na rotina clínica incorporou ao aparelho de Herbst parafusos para expansão maxilar rápida (Rapid Maxillary Expansion - RME) (Figura 31) e fios linguais até os pré-molares, para dar mais estabilidade ao dispositivo (Graber *et al.*, 2019).

**Figura 30:** Aparelho de Herbst – Vista lateral. Vista oclusal



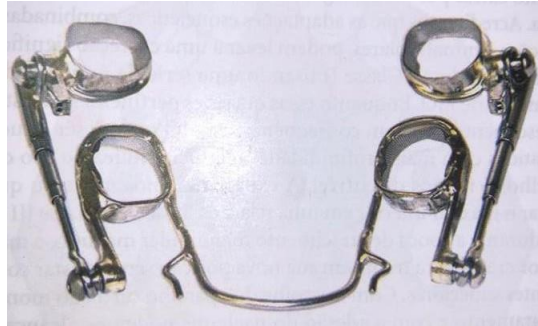
Fonte: (GRABER *et al.*, 2019)

**Figura 31:** Aparelho RME



Fonte: (GRABER *et al.*, 2019)

**Figura 32:** Aparelho de Herbst




Fonte: (GRABER *et al.*, 2019)

Esse aparelho não é recomendado para dentição mista, pois tende a apresentar recidiva da condição original, após o término do tratamento, acredita-se que seja decorrente da falta de ação direta sobre a musculatura orofacial. Ainda assim, pode ser utilizada pra tratar discrepâncias espaciais intra-arcada, postergando o uso de aparelhos funcionais (Graber *et al.*, 2019).

O aparelho de reposicionamento mandibular anterior (Mandibular Anterior Repositioning Appliance - MARA) (Figura 33) é um aparelho fixo confeccionado em coroas de aço inoxidável localizadas nos primeiros molares superiores e inferiores. Pode ser utilizado durante todo o período de dentição mista e no início da permanente. Aplica força sobre as arcadas, impedindo que o paciente oclua como Classe II, protruindo a mandíbula. O efeito é esquelético e dentário, aumentando o comprimento mandibular e distalizando o molar maxilar, o que contribui para a correção da maloclusão (Graber *et al.*, 2019).

**Figura 33:** Aparelho de reposicionamento mandibular anterior



Fonte: (GRABER *et al.*, 2019)

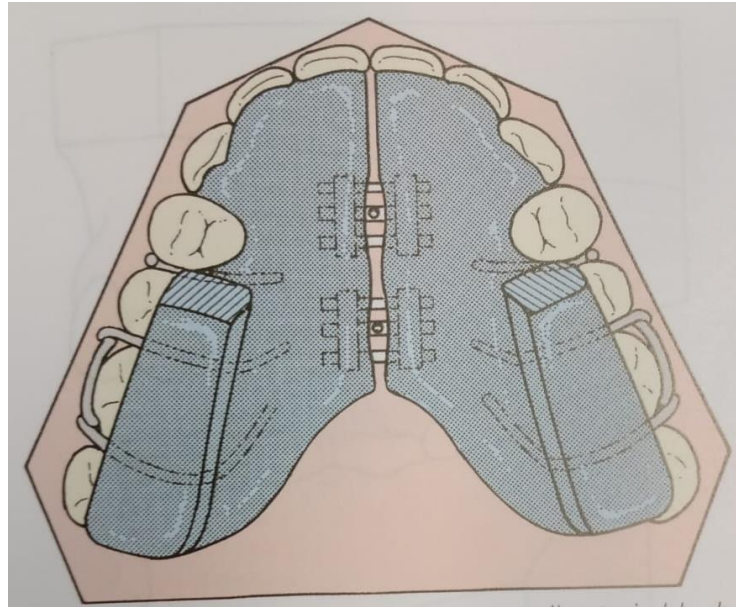
Em comparação com o Herbst, não causa intrusão molar, além de projetar menos, os incisivos inferiores. O que não significa que não tenha efeitos negativos, o MARA pode causar rotação distal dos molares superiores e rotação mesial dos inferiores durante o tratamento, porém essas rotações podem ser controladas com a instalação de estabilizadores. Ainda pode causar intrusão transitória dos molares utilizados para ancoragem, mas essa condição tem autocorreção rápida, após a remoção das coroas de aço (Graber *et al.*, 2019).

Dentre as desvantagens, existe a possibilidade de quebra do aparelho e incômodo do paciente pela percepção de volume nos primeiros dias de tratamento, para essa situação podem ser confeccionados protetores para proteger a mucosa jugal e retirar os braquetes dos 2º molares para acomodar melhor os braços do aparelho (Graber *et al.*, 2019).

O Twin Block (Figura 34, 35 e 36) é um aparelho removível intermaxilar confeccionado em acrílico com ancoragem por grampos interproximais (Tipo Adams) no 1º molar e pré-molares permanentes superiores, e na mandíbula por grampos interproximais de esferas entre os caninos e os incisivos. O dispositivo induz o crescimento horizontal da mandíbula e variações da altura facial anteroinferior. O aparelho é bem aceito pelos pacientes por ter duas partes (maxilar e mandibular), possibilitando a fala normal. O tratamento dura em média de 9 a 12 meses, seguido por uso de placa de estabilização (Graber *et al.*, 2019).

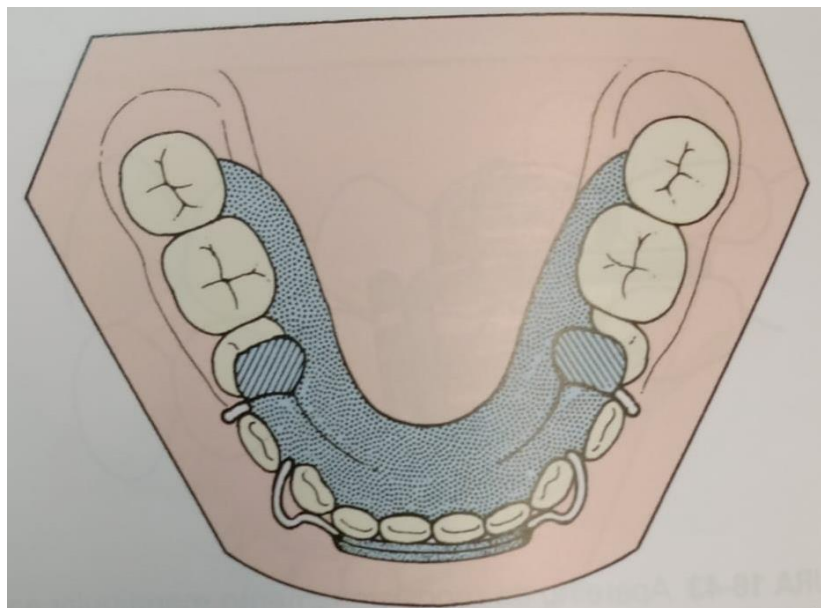
Pode ser modificado para realizar mais movimentos, como ao adicionar parafusos RME, pode ser feita expansão maxilar. É possível desgastar o bloco para favorecer a erupção dos posteriores em tratamento de mordida profunda ou manter sem desgastes e prevenir a erupção, para casos de mordida aberta anterior (Graber *et al.*, 2019).

**Figura 34:** Vista oclusal maxilar do aparelho Twin Block.



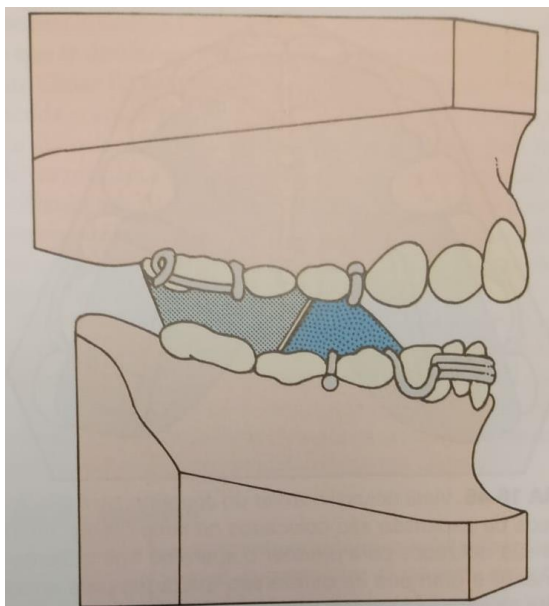
Fonte: (GRABER *et al.*, 2019)

**Figura 35:** Vista oclusal mandibular do aparelho Twin Block.



Fonte: (GRABER *et al.*, 2019)

**Figura 36:** Vista sagital do aparelho Twin Block.



Fonte: (GRABER *et al.*, 2019)

#### 4.4.5 Alteração horizontal: Classe III de Angle

A malocclusão de Classe III de Angle, tem prevalência de 3% a 5% na população mundial, e para tratar essa alteração podem ser utilizados aparelhos como a máscara facial ortopédica, o aparelho regulador de função de Fränkel (FR-3), a mentoneira, a escolha de qual aparelho a ser utilizado deve condizer com o estágio de desenvolvimento craniofacial o paciente se encontra (Graber *et al.*, 2019).

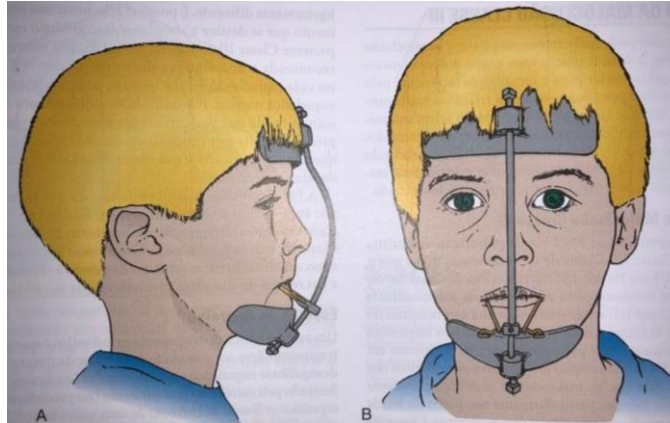
##### 4.4.5.1 – Máscara facial ortopédica

A máscara facial (Facial Mask - FM) (Figura 37) é indicada para retrusão maxilar esquelética e dentoalveolar, prognatismo mandibular e para pacientes com menor altura facial anteroinferior. O aparelho é de uso integral de 20 horas por dia, e o melhor estágio para a aplicação dessa dinâmica é após a erupção dos incisivos centrais superiores permanentes (Graber *et al.*, 2019).

É composto por 3 componentes básicos, são eles: a máscara facial, a placa maxilar colada e elásticos. A placa maxilar é sobreposta aos molares decíduos, na armação de metal são adicionados ganchos, nos quais os elásticos são ligados para conectar ao arco extraoral, que por sua vez, formado por duas almofadas ajustáveis,

uma na testa e outra no mento, unidas por uma haste de aço pesado (Graber *et al.*, 2019).

**Figura 37: Máscara facial**

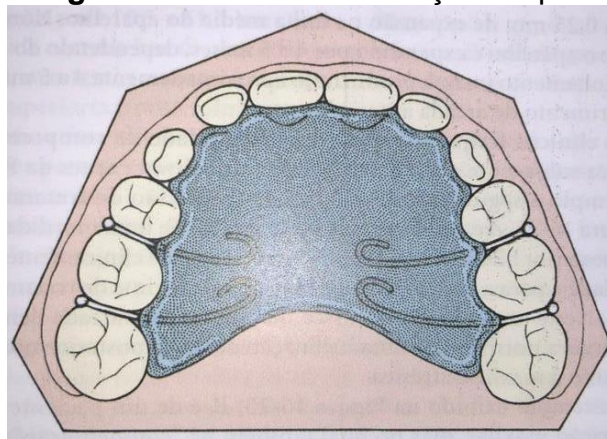


Fonte: (GRABER *et al.*, 2019)

O autor utiliza um aparelho de expansão maxilar modificada com ganchos e com a ação dos elásticos de força crescente, fazem a tração da maxila para frente e para baixo, gerando protração esquelética e dentária e redirecionamento do crescimento mandibular para baixo e para trás. O expansor pode ser ativado uma vez por dia até alcançar a largura maxilar desejada ou pode seguir por cronograma de ativação de 1 vez a cada 8 a 10 dias para promover protrusão maxilar (Graber *et al.*, 2019).

Após o tratamento, o paciente pode utilizar uma placa de contenção simples (Figura 38), aparelho FR-3 ou mentoneira para dar estabilidade às movimentações realizadas pela máscara facial (Graber *et al.*, 2019).

**Figura 38: Placa de contenção simples**



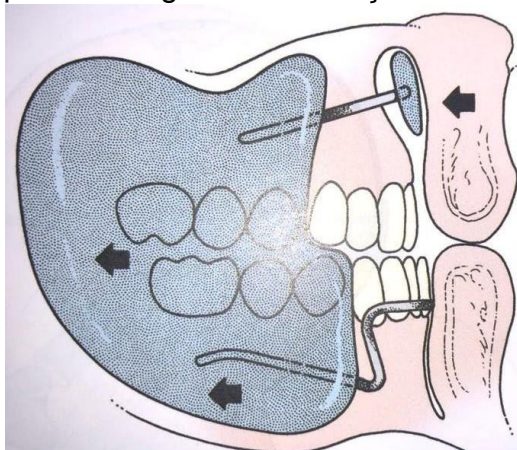
Fonte: (GRABER *et al.*, 2019)

#### 4.4.5.2 – Aparelho FR-3 de Fränkel

O aparelho regulador de função 3 (Function Regulator 3 - FR-3) de Fränkel (Figura 39) é um dispositivo intraoral, indicado para tratamento de Classe III de Angle por retrognatismo maxilar na dentição decídua ou mista. O FR-3 age reduzindo as forças do tecido mole sobre o sistema maxilo-mandibular, redirecionando essas forças através do aparelho para a mandíbula (Graber *et al.*, 2019).

O FR-3 é composto por escudos vestibulares que mantêm a mucosa jugal afastada, retirando a pressão exercida pela musculatura, e permitindo expansão dentoalveolar (Araújo; Buschang, 2005).

**Figura 39:** Aparelho Regulador de função 03 de Fränkel - FR-3



Fonte: (GRABER *et al.*, 2019)

Em comparação com a máscara facial, o FR-3 leva 18 meses a mais (12 a 24 meses), para alcançar o mesmo resultado de expansão que a FM nos 6 primeiros meses de tratamento. A diferença de tempo é explicada, uma vez que, o que o regulador de função age sobre os tecidos moles, realizando reprogramação do SNC e da musculatura (Graber *et al.*, 2019).

O FR-3 é de uso integral (20 horas/dia), devendo ser removido apenas para alimentação, higienização e práticas de esportes, porém se for utilizado como contenção, como dito na seção da máscara facial, o aparelho deve ser utilizado apenas no período noturno (Graber *et al.*, 2019).

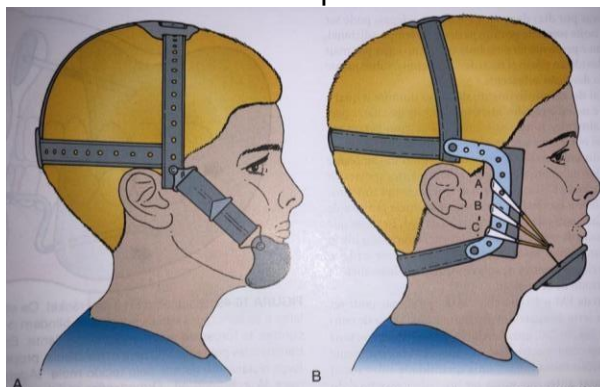


#### 4.4.5.3 – Mentoneira ortopédica

A mentoneira ortopédica é o tratamento mais antigo e eficiente para Classe III por prognatismo mandibular para ser utilizado na dentição decídua e mista. A mentoneira pode ter dois de tipos de dinâmicas, de acordo com o caso a ser tratado (Graber *et al.*, 2019).

A mentoneira com puxada occipital (Figura 40) é indicado para prognatismo mandibular leve a moderado na dentição mista e decídua. Se a força for direcionada para baixo do côndilo, causa rotação para baixo e para trás e pode induzir aumento na altura facial vertical. Em casos em que o aumento da altura facial vertical não é necessário, é possível associar a mentoneira com o aparelho do tipo Hickmam, para restringir e redirecionar o crescimento mandibular (Graber *et al.*, 2019).

**Figura 40:** Mentoneira ortopédica – Puxada occipital



Fonte: (GRABER *et al.*, 2019)

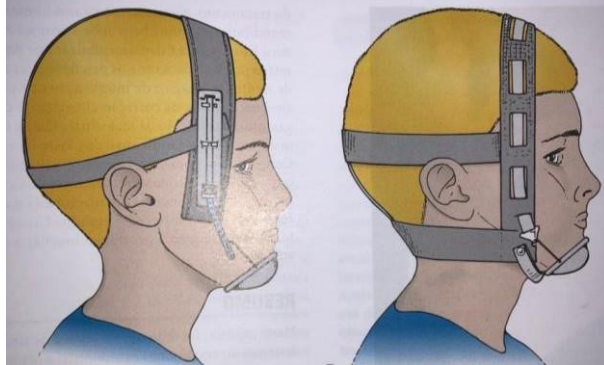
A puxada vertical (Figura 41) na mentoneira é indicada para Classe III com ângulo acentuado do plano mandibular e altura facial anteroinferior excessiva. O aparelho gera aumento da altura facial posterior e diminuição do ângulo do plano mandibular (GRABER *et al.*, 2019).

A ancoragem é difícil para realizar a puxada vertical, devido a posição da faixa na cabeça. O modelo Unitek tem uma faixa posicionada coronalmente e é presa também na região posterior da cabeça. O modelo Summit utiliza duas faixas horizontais, uma localizada na nuca e a outra na região posterior da cabeça e além de uma cinta coronal (Graber *et al.*, 2019).

A mentoneira puxada vertical redireciona a força, aumentando o crescimento vertical, quando o tratamento é a longo prazo e após o tratamento, o paciente deve

ser acompanhado em visitas periódicas em intervalos de 4 a 6 meses (Graber *et al.*, 2019).

**Figura 41:** Mentoneira ortopédica – Puxada vertical

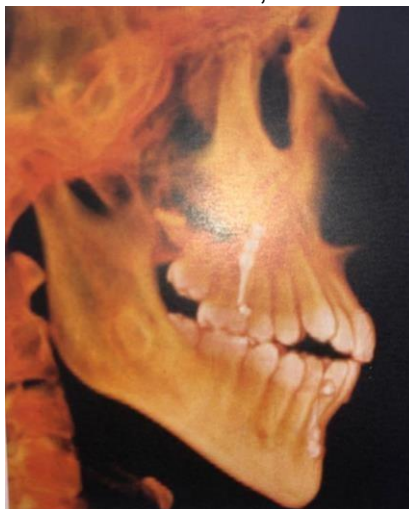

Fonte: (GRABER *et al.*, 2019)

#### 4.4.5.4 – Protração maxilar com ancoragem óssea (BAMP)

A terapia de protração maxilar com ancoragem óssea é usada para casos de Classe III por retrusão maxilar, na qual são instalados cirurgicamente, placas na região infrazigomática da maxila e região dos caninos mandibulares. Essas placas suportam ganchos na cavidade oral, em que são ligados elásticos intermaxilares que transmitem as forças diretamente para as bases ósseas, gerando remodelação em ambas as arcadas (Graber *et al.*, 2019).

**Figura 42:** Tomografia lateral de crânio, mostrando as placas de Bollard



Fonte: (GRABER *et al.*, 2019)

A BAMP é recomendada em pacientes com idade mínima de 10 anos, devido a qualidade óssea para ancoragem, também é necessário que os caninos estejam

erupcionados. Em contraparte, a terapia em idade avançada é contraindicada por não haver o crescimento das bases ósseas para controlar (Graber *et al.*, 2019).

Na adolescência, a mandíbula cresce mais que a maxila, e a correção obtida durante o tratamento pode se perder, sendo necessário o uso de aparelhos ortopédicos de contenção, mas ainda assim pode haver necessidade de correção ortocirúrgica (Graber *et al.*, 2019).

## 5 DISCUSSÃO

Considerando todos os aspectos apresentados ao longo deste trabalho, pode-se confirmar que a Ortopedia Funcional dos Maxilares (OFM) demonstra eficácia no tratamento de maloclusões em pacientes infantis. Por meio da aplicação de forças naturais sobre as bases ósseas e estruturas dentoalveolares, a OFM promove a modulação do crescimento craniofacial e reprogramação da musculatura, permitindo melhorias e até mesmo a resolução de quadros de alterações do sistema músculo-esquelético.

Num estudo realizado por Tavares *et al.*, (2019), o aparelho Haas foi utilizado paratratamento de mordida cruzada posterior e mordida aberta anterior em paciente pediátrico com hábito de sucção digital. O caso relatou resultado promissor com expansão maxilar, além da perda do hábito vicioso devido ao aparelho impedir a posição do dedo sobre a área, essas modificações conduziram para correção da má oclusão.

O que corrobora com o que foi apresentado por Baratieri *et al.*, (2014), que realizou um estudo controle com 30 crianças com 9 anos de idade que foram tratadas com aparelho Haas, para avaliar os efeitos do tratamento nas medidas transversais do complexo nasomaxilar, e obteve como resultado significativa expansão da cavidade nasal, maxila, palato e região dos molares.

Em comparação com o Hyrax, Wanderley, (2017), após realizar revisão da literatura concluiu que não há discrepância significativa que eleja um dos dois expansores, como melhor, porém o Haas se mostrou com maior amplitude de uso, pois pode ser utilizado para casos de deficiência maxilar e estenose nasal.

Como apresentado na revisão de literatura, o aparelho de Thurow, pode ser utilizado para casos de mordida aberta em que a causa não seja por hábito vicioso. (Almeida; Quintão; Junior, 2008). Mas também apresentou eficácia na correção de alterações horizontais Classe II de Angle, confirmada no estudo de Pinthon *et al.*, (2014), realizado com 45 crianças de 9 anos de idade. Pithon utilizou o aparelho de Thurow com tração cervical em associação com parafusos expansores, e essa aplicação permitiu a liberação da mandíbula para movimentação e crescimento, auxiliando na correção da Classe II.

No estudo de Faco *et al.*, (2019) o tratamento de Classe III por atresia de maxila, foi utilizado o BAMP, que se mostrou eficaz para realizar a protrusão maxilar, rotação anti-horária do plano palatino e consequente diminuição da discrepância entre os maxilares. Em comparação com o tratamento com máscara facial, o BAMP não causou proclinação dos incisivos superiores e retroinclinação dos incisivos inferiores, diminuindo as alterações dentoalveolares, além de não rotacionar a mandíbula posteriormente para baixo. O BAMP ainda permite o uso noturno com elásticos Classe III, que não é encontrado na máscara facial.

O aparelho Twin Block pode ser utilizado para tratamento de má oclusão horizontal do tipo Classe II de Angle, pois estimula o crescimento mandibular e inibi o crescimento da maxila. Além de realizar distalização dos molares superiores reduzindo a overjet e overbite, como visto na pesquisa de Khan *et al.*, (2022) que encontrou no grupo tratado com Twin Block apresentaram uma diferença significativa na redução do ângulo ANB, quando comparado ao grupo controle não tratado.

Evidenciando a eficácia do aparelho para tratamento de Classe II de Angle esquelética e oferece maior amplitude de movimentos. Pois pode ser modificado para realizar expansão de maxila ao adicionar parafusos RME (Graber *et al.*, 2019).

O aparelho de Herbst se mostra o mais eficiente para correção de má oclusão do tipo horizontal Classe II de Angle segundo Karbach *et al.*, (2021). Devido a possibilidade de realizar as modificações para vários tratamentos em um mesmo aparelho. Em outro estudo, como a meta-análise de Matthaios *et al.*, (2022), que comparou o Herbst com o Forsus, notou-se que o primeiro tem maior eficácia em modificações esqueléticas, enquanto o segundo, obteve melhores resultados em correções dentoalveolares.

Um estudo prospectivo realizado por Liu e Yang, (2021), analisou os efeitos de um ano de tratamento com o dispositivo de Frankel III nas vias aéreas superiores e morfologia craniomaxilofacial num grupo de 20 crianças de 8 a 10 anos de idade, e constatou aumento do volume das vias aéreas superiores (nasofaringe, velofaringe, glossofaringe e laringofaringe). O tratamento com dispositivo de Frankel III promoveu desenvolvimento da maxila anterior, sem alteração na profundidade da nasofaringe, aumento da altura facial anterior e aumento do comprimento do ramo da mandíbula.

O segmento anterior superior deslocou-se labialmente, enquanto o segmento anterior inferior inclinou-se para lingual. Os escudos vestibulares do aparelho permitiram o aumento em largura da maxila, uma vez que a força do músculo bucinador foi dissipada para o aparelho e não para base óssea, sem inibição da mandíbula. O aumento de volume das vias aéreas superiores, indica que o aparelho de Frankel III pode ser utilizado para casos de atresia de maxila por problemas de respiratórios (Liu; Yang, 2021).

O aparelho regulador de função 3 de Fränkel (FR-3) se mostra eficaz no tratamento e pós-tratamento, uma vez que, exerce influência nos músculos diretamente envolvidos na movimentação, corrigindo as desarmonias musculares. E no pós-tratamento auxilia na manutenção do equilíbrio alcançado durante o tratamento.

É fundamental ressaltar, que dentro das limitações encontradas para realização dessa revisão, é perceptível a dificuldade de encontrar artigos e estudos recentes que trouxessem o tema escolhido e satisfizesse os objetivos determinados. Desse modo, foi autorizado a utilização de trabalhos e livros com data de publicação maior que 10 anos para a elaboração dessa revisão

Dessa forma, embora a OFM apresente resultados positivos no manejo das maloclusões em pacientes infantis, é fundamental considerar que cada caso requer uma avaliação individualizada e um planejamento de tratamento personalizado. Em alguns casos, além da intervenção ortopédica funcional, pode ser necessário recorrer a abordagens ortodônticas, como o uso de aparelhos fixos, para alcançar uma correção completa.

## **6 CONSIDERAÇÕES FINAIS**

A presente revisão abordou, de maneira geral, o conceito da ortopedia funcional dos maxilares, apresentando nos capítulos anteriores o diagnóstico das más oclusões em pacientes pediátricos, os possíveis fatores etiológicos dessas alterações, que podem ser por hábitos viciosos ou características congênitas de desenvolvimento do complexo craniofacial e alguns dos tratamentos ortopédicos disponíveis para correção das alterações apresentadas.

Por comparação dos artigos de autores, é perceptível a eficácia dos aparelhos ortopédicos na resolução ou diminuição da discrepância oclusal, quando aplicados no período certo de desenvolvimento dos pacientes pediátricos, trabalhando com a modulação das bases ósseas e prevenção de complicações e necessidade de procedimentos mais invasivos futuramente.

## REFERÊNCIAS

- ALIMERE, H.C.; THOMAZINHO, A.; FELÍCIO, . C.M. de.. Mordida Aberta anterior: uma fórmula para o diagnóstico diferencial. **Pró-Fono Revista de Atualização Científica**, Barueri. v. 17, n. 3, p. 367-374, set/dez. 2005.
- ALMEIDA, M.A.O.; QUINTÃO, C.C.A.; JUNIOR, J.C. **Ortodontia**: fundamentos e aplicações clínicas. 1ª ed. Rio de Janeiro: Guanabara Koogan, 2008. 214 p.
- ALMEIDA, R. *et al.* Mordida aberta anterior - considerações e apresentação de um caso clínico. **Revista Dental Press de Ortodontia e Ortopedia Facial**, v. 3, n. 2, p. 17-29, 1998Tradução . . Acesso em: 08 jun. 2023.
- ARAÚJO, A.M.; BUSCHANG, P.H. Os efeitos dos aparelhos funcionais sobre a dimensão transversal da maxila e mandíbula. **Revista Dental Press Ortodon Ortop Facial**. Maringá. v. 10, n.2, p. 119-128. 2005. Disponível em < <https://www.scielo.br/j/dpress/a/bJmt3pzzdd4JFGJKRNY5LHJ/?format=pdf&lang=pt>>
- BARATIERI, C.L. *et al.* Transverse effects on the nasomaxillary complex one year after rapid maxillary expansion as the only intervention: A controlled study. **Revista Dental Press J Orthod**. Florianópolis, v.19, n.5, p. 79-87, Out. 2014. Disponível em < <https://www.scielo.br/j/dpjo/a/FwsCGXsG58tfPhFxb6VMcdh/?lang=en> >. Acesso em: 01 out. 2023
- BASTIANI, C.; PEREIRA, P.G.O.; VALÉRIO, M.V. *et al.*. Tratamento alternativo da má oclusão de classe II através da mola gigante. 2019, **Anais.. Bauru: FOB/HRAC- USP**, 2019. Disponível em:< <https://repositorio.usp.br/item/003132116>>. Acesso em: 22 mai. 2023.
- BAUME, L. J. Physiological tooth migration and its significance for the development of occlusion. I. The biogenetic course of the deciduous dentition. **Journal Dental Res.**, v. 29, p. 338-48, 1950. Disponível em< <https://pubmed.ncbi.nlm.nih.gov/15428569/> >. Acesso em: 30 abr. 2023
- BÓRIO, J. A.; DEL SANTO, M.; JACOB, H. B. Odontologia digital contemporânea – scanners intraorais digitais. **Orthod. Sci. Pract.**, v. 10, n. 39, p. 355-362, 2017. Disponível em: < [https://www.researchgate.net/publication/319635049\\_ODONTOLOGIA\\_DIGITAL\\_CONTEMPORANEA\\_-\\_SCANNERS\\_INTRAORAIS\\_DIGITAIS](https://www.researchgate.net/publication/319635049_ODONTOLOGIA_DIGITAL_CONTEMPORANEA_-_SCANNERS_INTRAORAIS_DIGITAIS) >. Acesso em: 08 jun. 2023.
- BRITO, H. H. A.; LEITE, H. R.; MACHADO, A. W. Sobremordida exagerada: diagnóstico e estratégias de tratamento. **R Dental Press Ortodon Ortop Facial**, v. 14, n. 3, p. 128-57, 2009. Disponível em < <https://www.scielo.br/j/dpress/a/JRV8zhwn48cyg773RbKxyBf/?format=pdf&lang=pt> > Acesso em: 30 abr. 2023
- BURFORD, D.; NOAR, J. H. The causes, diagnosis and treatment of anterior open bite. **Dent. Update**, Londres, v. 30, n. 5, p. 235-241, jun. 2003.



CROLL, T. P.; RIESENBERGER, R. E. Anterior crossbite correction in the primary dentition using fixed inclined planes. I. Technique and examples. **Quintessence Int**, v. 18, n. 12, p. 847-853, dez. 1987. Disponível em: <>. Acesso em: 19 mai. 2023

DUQUE, C.; CALDO-TEIXEIRA, A.S.; RIBEIRO, A.A.; *et al.* **Odontopediatria**: uma visão contemporânea. 1ª ed. São Paulo: Santos, 2013. 698 p.

FACO, R. *et al.* Bone-anchored maxillary protraction in unilateral cleft lip and palate: a cephalometric appraisal. **Eur J Orthod**. v. 41, n. 5, p. 537-543. 21 Sep. 2019. Disponível em <doi: 10.1093/ejo/cjz005. PMID: 30865780; PMCID: PMC6939645>. Acesso em 02 out. 2023.

FERREIRA, M. M.; MARANGONI, A. F. Associação entre bruxismo e má-oclusões em crianças - revisão bibliográfica. **Odonto**, v. 26, n. 51, p. 1-8, 2018. Disponível em: <<https://www.metodista.br/revistas/revistas-metodista/index.php/Odonto/article/view/8710/7141>>. Acesso: 24 mai. 2023

FIGUEIREDO, P.B.A.; FERRAZ, R.P. SILVA, V.C. *et al.* Plano inclinado no tratamento da Mordida Cruzada Anterior: relato de caso clínico. **Revista da Faculdade de Odontologia - Ufpf**, Passo Fundo, v. 19, n. 2, p. 229-233, 3 dez. 2014. UPF Editora. Disponível em:<[https://www.researchgate.net/publication/276170412\\_Plano\\_inclinado\\_no\\_tratamento\\_da\\_Mordida\\_Cruzada\\_Anterior\\_Relato\\_de\\_Caso\\_Clinico](https://www.researchgate.net/publication/276170412_Plano_inclinado_no_tratamento_da_Mordida_Cruzada_Anterior_Relato_de_Caso_Clinico)>. Acesso em: 25 mai 2023.

FILHO, R.M.A.L. Alterações na dimensão transversal pela expansão rápida da maxila. **Revista Dental Press Ortonon Ortop Facial**, Maringá. v.13, n.2, p. 146-158, mar./abr. 2008. Disponível em: <<https://www.scielo.br/j/dpress/a/t6MfXPGfH4PNmgps8qxQtNQ/?format=pdf&lang=pt>>. Acesso em: 29 abr. 2023

GARBIN, A. J. I. *et al.* A utilização da Pista Direta de Planas no tratamento precoce da mordida cruzada posterior: relato de caso. **Arch Health Invest**, v. 5, n. 4, p. 182- 185, 2016. Disponível em: <<https://archhealthinvestigation.com.br/ArcHI/article/view/1326/pdf>>. Acesso em: 10 mai. 2023

GARDE, J.B.; SURYAVANSHI, R.K.;JAWALE, B.A. *et al.* An epidemiological study to know the prevalence of deleterious oral habits among 6 to 12 year old children. **Journal of International Oral Health**. v. 6, n.1, p. 39-43, fev. 2014. Disponível em: <<https://www.ncbi.nlm.nih.gov/pmc/articles/PMC3959135/pdf/jioh-06-01-039.pdf>>. Acesso em: 22 jun. 2023.

GRABER, L.W. *et al.* **Ortodontia**: princípios e técnicas atuais. 6ª ed. Rio de Janeiro: Elsevier, 2019. 1016 p.

GUEDES-PINTO, A.C.; MELLO-MOURA, A.C.V. **Odontopediatria**. 9ª ed. Rio de Janeiro: Santos, 2017. 818 p.

HENRIQUES, José Fernando Castanha *et al.* Mordida aberta anterior: a importância da abordagem multidisciplinar e considerações sobre etiologia, diagnóstico e tratamento. Apresentação de um caso clínico. **Revista Dental Press de Ortodontia e Ortopedia Facial**, v. 5, n. maio/ju 2000, p. 29-36, 2000. Disponível em: <<https://pesquisa.bvsalud.org/portal/resource/pt/lil-298100>>. Acesso em: 22 mai. 2023.

JANSON, G.; BARROS, S.E.C.; SIMÃO, T.M.; FREITAS, M.R.F. Variáveis relevantes no tratamento da má oclusão de classe II. **Revista Dental Press Ortopon Ortop Facial**. Maringá. v. 14, n.14, p. 149-157. 2009. Disponível em <<https://www.scielo.br/j/dpress/a/rW7YDNs4n7qdz3z95n76L3z/?format=pdf&lang=pt>>

KARBACH, M. *et al.* The Herbst appliance and its modifications - prevalence and individuality. **Head Face Med**. v. 17,n. 1, p.15. 5 Mai. 2021. Disponível em <doi: 10.1186/s13005-021-00266-2. PMID: 33952290; PMCID: PMC8097934>. Acesso em: 03 out. 2023.

KHAN, M.I., *et al.* Dentoskeletal effects of Twin Block appliance in patients with Class II malocclusion. **Med Pharm Rep**. v. 95, n. 2, p.191-196. Apr. 2022. Disponível em<doi: 10.15386/mpr-1989. Epub 2022 Apr 28. PMID: 35721032; PMCID: PMC9176299>. Acesso em: 10 out. 2023.

LENTINI-OLIVEIRA, D.A.; CARVALHO, F.R.; MACHADO, M.A.C.; *et al.* Ortopedia funcional dos maxilares, respiração bucal e distúrbios respiratórios do sono em crianças. **Neurociências**, Curitiba, v. 13, n. 2, p. 87-92. 29 abr. 2005. Disponível em: <<https://periodicos.unifesp.br/index.php/neurociencias/article/view/8833>>. Acesso em: 29 abr. 2023.

LIMA, N.S.; PINTO, E.M.; GONDIM, P.P.C. Alterações verticais na dentadura mista: diagnóstico e tratamento. **J Bras Ortopon Ortop Facial**, Curitiba, v. 7, n. 42, p. 511-517, nov/dev. 2022. Disponível em <<https://www.dtscience.com/alteracoes-verticais-na-dentadura-mista-diagnostico-e-tratamento>> Acesso em: 29 abr. 2023.

LIN, L.; ZHAO, T.; QIN, D. *et al.* The impact of mouth breathing on dentofacial development: a concise review. **Front Public Health**. [S.L.], v. 10. Sep. 2022. Disponível em: <<https://www.ncbi.nlm.nih.gov/pmc/articles/PMC9498581/>>. Acesso em: 22 mai. 2023.

LIU Y., YANG K.. Three-dimensional changes in the upper airway and craniomaxillofacial morphology of patients with Angle Class III malocclusion treated with a Frankel III appliance. **BMC Oral Health**. v. 21, n. 1, p. 634. 9 Dec.2021 Disponível em <doi: 10.1186/s12903-021-02013-0. PMID: 34886826; PMCID: PMC8662879>. Acesso em: 10 out. 2023.

LOCKS, A.; WEISSHEIMER, A.; RITTER, D. E.; GERSON. L.U.; MENEZES, L.M.D.; CARLA, D.; ROCHA, R. Mordida cruzada posterior: uma classificação mais didática. **Revista Dental Press Ortopon e Ortop Facial**. Maringá v. 13, n.2, p. 146-158, abr. 2008. Disponível em:<<http://dx.doi.org/10.1590/s1415-54192008000200017>>.

MATTHAIOS, S. *et al.* Dental and Skeletal Effects of Herbst Appliance, Forsus Fatigue

Resistance Device, and Class II Elastics-A Systematic Review and Meta-Analysis. **J Clin Med.** v. 11, n. 23, p. 6995. 26 Nov. 2022. Disponível em <doi: 10.3390/jcm11236995. PMID: 36498570; PMCID: PMC9741176.>. Acesso em: 03 out. 2023.

MORO, K.; SANTOS, B. L dos. Protocolo de tratamento de mordida profunda. **Revista Faipe.** 2017. Cuiabá. v. 7, n. 2, p. 31-42, jul/dez. 2017. Disponível em <https://docplayer.com.br/87831087-Protocolo-de-tratamento-de-mordida-profunda.html>. Acesso em: 30 abr. 2023.

MOYERS, Robert E. **Ortodontia.** 4. ed. Rio de Janeiro: Guanabara Koogan, 1991. 483 p.

MUNIZ FILHO, José Magalhães. A ortopedia funcional como possibilidade terapêutica para tratamento da maloclusão na doença falciforme. **Revista Fluminense de Odontologia,** Ano XIX, nº 40, julho/dezembro 2013. ISSN 1413-2966/ D-2316. Disponível em: <<http://www.periodicos.uff.br/index>>. Acesso em: 25 mai. 2023.

NGAN, P.; FIELDS, H.W. Open bite:a review of etiology and management.**Pediatric Dentistry.** Chicago. v.19-2. p.91 - 98 Mar.-Abr. 1997. Disponível em:<<https://www.aapd.org/globalassets/media/publications/archives/ngan-19-02.pdf>> Acesso em: 25 mai 2023.

OLIVEIRA, V.P.P.; **Os desafios para distalização de molares superiores.** 2021. Trabalho de Conclusão de Curso — Especialização em Ortodontia Progressiva — Faculdade de Tecnologia de Sete Lagoas, Sete Lagoas, 2021. Disponível em: <<https://faculadefacsete.edu.br/monografia/files/original/fc23cf4c59a2ddad814150b302cb52cf.pdf> >. Acesso em: 02 jun. 2023.

OLTRAMARI, P. V. P. *et al.* Tratamento ortopédico da Classe III em padrões faciais distintos. **Rev. Dent. Press Ortodon. Ortop. Facial,** v. 10, n. 5, p. 72-82, out. 2005. Disponível em: <<https://www.scielo.br/j/dpress/a/6mrMmVKFPFqFM4JrRLmP96q/?format=pdf&lang=pt>>. Acesso em: 25 mai. 2023.

PARENTE, I.T.. **Métodos de diagnóstico e tratamento dos problemas transversais.** 2018. Trabalho de Conclusão de Curso — Curso de Odontologia — Faculdade de Tecnologia de Sete Lagoas, Sete Lagoas, 2018. Disponível em <<http://faculadefacsete.edu.br/monografia/items/show/1075>>. Acesso em: 14 mai. 2023.

PITHON M.M. *et al.*. Anteroposterior and vertical changes in skeletal class II patients treated with modified Thurow appliance. **Braz Dent J.**; v. 25, v. 2, p. 170-4, 2014. Disponível em <doi: 10.1590/0103-6440201302389. PMID: 25140724>. Acesso em: 02 out. 2023.

PROFFIT, W.R. FIELDS, H.W. **Contemporary orthodontics.** 3rd Edition. St Louis: Mosby, 2000.276-277 p.

SILVA, G.O. da; SILVA, A.M. PEIXOTO, M.G.S. *et al.* Correção da má oclusão classe II, com mordida profunda, utilizando batente anterior. **Jornal de Odontologia da Facit,** Araguaína, v. 1, n. 1, p. 1-9, nov. 2014. Disponível

em: <<http://revistas.faculdefacit.edu.br/index.php/JOFI/article/view/2/11>> . Acesso em: 25 mai. 2023.

SILVESTRE, B.M.S.. **ESTUDO PILOTO: A RELAÇÃO DAS CLASSES DE ANGLE COM A PRESSÃO PLANTAR**. 2019. 71 f. Dissertação (Mestrado) - Curso de Odontologia, Instituto Universitário Egas Moniz, Almada, 2019. Disponível em <[https://comum.rcaap.pt/bitstream/10400.26/33853/1/Silvestre\\_Bruna\\_Miguel\\_dos\\_Santos.pdf](https://comum.rcaap.pt/bitstream/10400.26/33853/1/Silvestre_Bruna_Miguel_dos_Santos.pdf)>. Acesso em: 23 mai. 2023

SOUSA, M.O.. **Tratamento da má oclusão de classe ii: opções mais atuais**. 2021. Trabalho de Conclusão de Curso – Curso de Odontologia – Faculdade de Tecnologia Sete Lagoas, Sete Lagoas, 2021. Disponível em <<https://faculdefacsete.edu.br/monografia/files/original/9af7d447cdfbfa834796fa9275562db.pdf>> Acesso em: 29 abr. 2023.

TASHIMA, A.Y.; VERRASTRO, A.P.; FERREIRA, S.L.M.; *et al.*. Tratamento ortodôntico precoce da mordida cruzada anterior e posterior: relato de caso clínico. **JBP – J Bras Odontopediatr Odontol Bebê**, Curitiba, v. 6, n. 29, p. 24 — 34, 2003. Disponível em < <https://www.dtscience.com/wp-content/uploads/2015/11/Tratamento-Ortod%C3%B4ntico-Precoce-da-Mordida-Cruzada-Anterior-e-Posterior-Relato-de-Caso-CI%C3%ADnico.pdf>> Acesso em: 29 abr. 2023

TAVARES, A.R.F. *et al.* Ortodontia interceptativa no tratamento de mordida cruzada posterior bilateral e mordida aberta anterior: relato de caso. **Rev odontol bras central**; v. 28, n. 87, p. 248-251, 2019. Disponível em <<https://www.robrac.org.br/seer/index.php/ROBRAC/article/view/1384/2793>>. Acesso em: 01 out. 2023.

WANDERLEY, M.J.B, **ANÁLISE COMPARATIVA ENTRE OS APARELHOS HYRAX, HAAS E MCNAMARA**. 2017. Trabalho de Conclusão de Curso — Curso de Odontologia — Faculdade de Tecnologia de Sete Lagoas, Sete Lagoas, 2018. Disponível em 16 de outubro de 2023, <https://faculdefacsete.edu.br/monografia/items/show/3072>. Acesso em: 01 out. 2023.