

CENTRO UNIVERSITÁRIO BRASILEIRO  
INSTITUTO BRASILEIRO DE GESTÃO E MARKETING  
INSTITUTO BRASILEIRO DE SAÚDE  
CURSO DE BACHARELADO EM ODONTOLOGIA

ANANDA FREDERICO QUINTAS  
FREDE NASCIMENTO PEREIRA DOS SANTOS  
HEBERT SANTOS DE ALMEIDA

**FACETAS EM RESINA COMPOSTA - O IMPACTO DO  
SOBRECONTORNO CERVICAL E SUAS  
COMPLICAÇÕES CLÍNICAS: UMA REVISÃO DA  
LITERATURA**

Recife 2023

ANANDA FREDERICO QUINTAS  
FREDE NASCIMENTO PEREIRA DOS SANTOS  
HEBERT SANTOS DE ALMEIDA

**FACETAS EM RESINA COMPOSTA - O IMPACTO DO  
SOBRECONTORNO CERVICAL E SUAS  
COMPLICAÇÕES CLÍNICAS: UMA REVISÃO DA  
LITERATURA**

Artigo apresentado ao Curso de Bacharelado em Odontologia do Centro Universitário Brasileiro (UNIBRA), como requisito parcial para obtenção do título de Cirurgião-Dentista.

Professor Orientador: Dr. Lucas Gomes de Araújo

Recife 2023

Ficha catalográfica elaborada pela  
bibliotecária: Dayane Apolinário, CRB4- 2338/ O.

Q7f

Quintas, Ananda Frederico.

Facetas em resina composta - o impacto do sobrecontorno cervical e suas complicações clínicas: uma revisão da literatura/ Ananda Frederico Quintas; Frede Nascimento Pereira dos Santos; Hebert Santos de Almeida. - Recife: O Autor, 2023.

20 p.

Orientador(a): Dr. Lucas Gomes de Araújo.

Trabalho de Conclusão de Curso (Graduação) - Centro Universitário Brasileiro - UNIBRA. Bacharelado em Odontologia, 2023.

Inclui Referências.

1. Resina Composta. 2. Gengivite. 3. Periodontia. 4. Dentística. 5. Saúde Bucal. I. Santos, Frede Nascimento Pereira dos. II. Almeida, Hebert Santos de. III. Centro Universitário Brasileiro. - UNIBRA. IV. Título.

CDU: 616.314

*À minha amada família, por ter  
compreendido minhas ausências e me  
amparado nos momentos mais  
necessários.*

*Dedico.*

## AGRADECIMENTOS

Neste momento de conclusão do meu curso de Odontologia, gostaria de expressar minha sincera gratidão a todas as pessoas que desempenharam papéis cruciais em minha jornada acadêmica e pessoal. Cada um de vocês contribuiu de maneira única para o meu sucesso, e sou profundamente grato por isso.

Em primeiro lugar, quero agradecer a Deus por Sua orientação constante e bênçãos ao longo desta jornada. Sua presença tem sido a fonte da minha força e inspiração, guiando-me nos momentos de desafio e celebrando comigo nos momentos de conquista.

À minha mãe e ao meu pai, meu eterno agradecimento por serem os melhores pais que alguém poderia desejar. Seu amor incondicional, apoio inabalável e sacrifícios incansáveis moldaram quem sou hoje. Cada conquista é também de vocês, e sou profundamente grato por tudo que fizeram por mim.

À minha querida namorada, seu amor, compreensão e apoio foram a luz que iluminou meu caminho durante este curso. Sua paciência nos momentos de estudo intenso e seu incentivo constante foram essenciais para o meu sucesso. Você é minha inspiração e meu porto seguro.

À minha família, incluindo avós, irmãos, tios e primos, quero agradecer por todo o apoio emocional e encorajamento que me proporcionaram ao longo dos anos. Sua presença nas minhas conquistas é inestimável.

Aos meus colegas de curso, obrigado por compartilhar risadas, desafios e experiências ao longo desta jornada. Nossos momentos juntos tornaram essa fase da minha vida ainda mais significativa, e estou grato por todas as amizades que construí. Aos professores que compartilharam seu conhecimento, experiência e paixão pela Odontologia, minha mais profunda gratidão. Vocês foram mentores excepcionais, orientando-nos com sabedoria e inspiração.

Este TCC representa não apenas minha dedicação à Odontologia, mas também a jornada emocional que vivi com o apoio de todas essas pessoas especiais. Enquanto embarco nesta nova fase da minha carreira profissional, levarei comigo o amor e o apoio que recebi de Deus, minha família, minha namorada, meus colegas e meus professores.

A todos, muito obrigado

## **AGRADECIMENTOS**

Gostaria de agradecer imensamente aos meus pais Dezinho e Elisangela, que me deram apoio e fizeram de tudo para que eu pudesse estudar. Quero agradecer também a minha Tia Shirley, a Má e a Mãe Bel que sempre que podiam contribuía de alguma forma. E por último e não menos importante, a todos os meus amigos que sempre estiveram do meu lado durante, toda essa jornada, sonhando e lutando comigo. A todos vocês, o meu muito obrigada, sem vocês eu não teria conseguido chegar até aqui. Yaiôpo edjadwa por ter me dado capacidade, coragem e tudo aquilo que eu mais pedia toda noite, FORÇA para aguentar a distância, a solidão, os momentos perdidos, a saudade e a vontade em querer estar no Ouricuri.

**EU CONSEGUI !**

## **AGRADECIMENTOS**

Primeiramente gostaria de agradecer a minha mãe(dona fátima) pelo apoio incondicional nessa minha trajetória, sem ela eu não estaria aqui. Agradeço a deus pela força emanada a minha pessoa, sempre me sustentando e protegendo das adversidades do cotidiano, as minhas filhas e filhos de quatro patas(mel, maju, mila, orelhuda, thula, duque e dob) sem o amor deles, eu também não estaria aqui. também agradeço as minhas sobrinhas(francine e franciely) pela cumplicidade e carinho de sempre, ao meu irmão(felipe) pelo apoio, a minha cunhada(ellen) pela força.

Para mim é uma honra poder defender um tema tão interessante no meio acadêmico, me sinto honrado em poder estudar esse assunto e levar um pouco de conhecimento a classe odontológica com essa defesa. Agradeço ao professor lucas por contribuir na construção desse belo trabalho.

sou muito grato pela instituição a qual estou me formando, não posso deixar de destacar o papel contributivo da unibra em minha vida! Aproveito para agradecer aos colegas a qual me relacionei durante essa jornada e a todos os envolvidos nesse processo ao longo do curso.

*“Bendito é o homem que confia no senhor, e cuja confiança é o senhor. Porque ele será como a árvore plantado junto as águas, que estende suas raízes para o Ribeiro, e não receia quando vem o calor, mas a sua folha fica verde; e no ano de sequeidão não se afadiga, nem deixa de dar fruto.” Jeremias 17:7,8*



*“Até aqui nos ajudou o senhor  
1 Samuel 7:12*

## **FACETAS EM RESINA COMPOSTA - O IMPACTO DO SOBRECONTORNO CERVICAL E SUAS COMPLICAÇÕES CLÍNICAS: UMA REVISÃO DA LITERATURA**

Ananda Frederico Quintas

Frede Nascimento Pereira dos Santos

Hebert Santos de Almeida

Professor Orientador Dr. Lucas Gomes de Araújo

dr.lucasgaraujo@gmail.com

**Resumo:** Esta revisão de literatura aborda a avaliação das facetas em resina composta direta, partindo de uma perspectiva inicialmente estética e concentrando-se no impacto do sobrecontorno cervical e suas implicações clínicas. Foram Utilizados bases de dados como Scielo, Lilacs, Medline, BVS e RevOdonto, objetivando selecionar artigos relevantes para a revisão. Os resultados obtidos ponderam que as facetas em resina composta representam uma opção viável para restaurações em dentes anteriores, proporcionando benefícios estéticos significativos. Contudo, o sucesso dessas facetas depende do conhecimento aprofundado de técnicas e materiais específicos para sua aplicação. O sobrecontorno surge como uma consequência da aplicação inadequada de técnicas restauradoras, podendo resultar em excesso cervical e na formação de um batente resinoso entre a faceta e o tecido gengival circundante. Isso acarreta uma série de desafios clínicos, discutidos ao longo deste estudo, que incluem impactos estéticos, acúmulo de placa, gengivite, periodontite e obstáculos na manutenção da higiene oral. A análise minuciosa das facetas em resina composta desempenha um papel crucial na eficácia a longo prazo dessas intervenções restauradoras. Portanto, este estudo destaca a importância da atenção aos detalhes na prática clínica odontológica e ressalta a necessidade de seguir rigorosamente o protocolo de construção das facetas em resina composta para evitar complicações associadas a sobrecontorno.

**Palavras-chave:** Resina Composta, Gengivite, Periodontia, Dentística e Saúde Bucal.

## **FACETAS EM RESINA COMPOSTA - O IMPACTO DO SOBRECORTO CERVICAL E SUAS COMPLICAÇÕES CLÍNICAS: UMA REVISÃO DA LITERATURA**

Ananda Frederico Quintas

Frede Nascimento Pereira dos Santos

Hebert Santos de Almeida

Professor Orientador Dr. Lucas Gomes de Araújo

dr.lucasgaraujo@gmail.com

**Abstract:** This literature review addresses the evaluation of composite resin veneers, starting from an initially aesthetic perspective and focusing on the impact of gingival overcontouring and its clinical implications. Databases such as Scielo, Lilacs, Medline, VHL and RevOdonto were used, aiming to select relevant articles for the review. The results obtained suggest that composite resin veneers represent a viable option for restorations on anterior teeth, providing significant aesthetic benefits. However, the success of these facets depends on in-depth knowledge of specific techniques and materials for their application. Overcontouring appears as a consequence of the inadequate application of restorative techniques, which can result in cervical excess and the formation of a resinous stop between the veneer and the surrounding gingival tissue. This leads to a series of clinical challenges, discussed throughout this study, which include aesthetic impacts, plaque accumulation, gingivitis, periodontitis and obstacles in maintaining oral hygiene. Thorough analysis of composite resin veneers plays a crucial role in the long-term effectiveness of these restorative interventions. Therefore, this study highlights the importance of attention to detail in clinical dental practice and highlights the need to strictly follow the composite resin veneer construction protocol to avoid complications associated with overcontouring.

**Keywords:** Composite Resin, Gingivitis, Periodontics, Dentistry and Oral Health.

**LISTA DE FIGURAS**

Figura 1 –	Facetas Diretas em Resina Composta.....	19
Figura 2 –	Excesso de Material Restaurador na Cervical .....	22
Figura 3 –	Espaço Biológico.....	23
Figura 4 –	Gengivite Associada ao Sobrecontorno Cervical .....	24
Figura 5 –	Elaboração do Preparo Dental .....	27
Figura 6 –	Elaboração do Preparo Dental .....	28
Figura 7 –	Isolamento Absoluto Modificado com Fio Retrator .....	29

**LISTA DE SIGLAS**

SCC	Sobrecontorno Cervical
FRC	Facetas em resina composta
IG	Inflamação gengival
TD	Técnica direta
RC	Resina Composta
EMR	Excesso de Material Restaurador
IEB	Invasão do Espaço Biológico
PSD	Preparo da Superfície Dental

## SUMÁRIO

<b>1</b>	<b>INTRODUÇÃO .....</b>	<b>15</b>
<b>2</b>	<b>OBJETIVOS .....</b>	<b>16</b>
2.1	OBJETIVO GERAL.....	16
2.2	OBJETIVO ESPECÍFICOS.....	16
<b>3</b>	<b>METODOLOGIA .....</b>	<b>16</b>
<b>4</b>	<b>FLUXOGRAMA PARA SELEÇÃO DOS ARTIGOS.....</b>	<b>18</b>
<b>5</b>	<b>REVISÃO DA LITERATURA.....</b>	<b>19</b>
<b>5.1</b>	<b>FACETAS DIRETAS EM RESINA COMPOSTA.....</b>	<b>19</b>
5.1.1	Resina Composta.....	19
5.1.2	Indicações e Contra Indicações.....	20
5.1.3	Planejamento das Facetas Diretas em Resina Composta.....	21
5.1.4	Uso Correto dos Materiais isolantes .....	21
<b>5.2</b>	<b>SOBRECONTORNO CERVICAL.....</b>	<b>23</b>
5.2.1	Excesso de Material Restaurador.....	23
5.2.2	Invasão ao Espaço Biológico.....	24
<b>5.3</b>	<b>PRINCIPAIS COMPLICAÇÕES ASSOCIADAS AO SOBRECORTORNO</b>	
	<b>CERVIVAL EM FACETAS DIRETAS EM RESINA COMPOSTA.....</b>	<b>25</b>
5.3.1	Gengivite.....	25
5.3.2	Periodontite.....	27
<b>5.4</b>	<b>ESTRATÉGIAS PARA PREVENÇÃO DO SOBRECORTORNO CERVIVAL EM</b>	
	<b>FACETAS DIRETAS EM RESINA COMPOSTA.....</b>	<b>28</b>
5.4.1	Elaboração do Preparo Dental.....	28
<b>6</b>	<b>DISCUSSÃO.....</b>	<b>30</b>
<b>7</b>	<b>CONSIDERAÇÕES FINAIS.....</b>	<b>31</b>
	<b>REFERÊNCIAS.....</b>	<b>31</b>

## 1 INTRODUÇÃO

O crescente interesse por procedimentos estéticos odontológicos tem impulsionado o desenvolvimento contínuo de protocolos de tratamento. Esses protocolos buscam aprimorar tanto o alinhamento quanto o padrão estético dos dentes, com o objetivo de restaurar e aperfeiçoar o sorriso. As facetas em resinas compostas são materiais indicados para corrigir casos de alterações na anatomia dental, provenientes de cáries, hábitos parafuncionais, pigmentações ou outros possíveis problemas. (GOUVEIA *et al.*, 2018).

Uma das vantagens que mais se destacam nas resinas compostas, trata-se do resultado estético, pois com esses materiais, é possível devolver a aparência natural das estruturas dentais, restaurando a função morfológica, as características funcionais e estéticas do sorriso. (GUERRA *et al.*, 2017).

As facetas diretas em resina composta representam uma excelente opção para a realização de correções estéticas, uma vez que os compósitos resinosos nanotecnológicos são capazes de mimetizar de forma natural o sorriso, com excelente custo benefício e longevidade. Entretanto, o sucesso depende diretamente da habilidade do profissional. (D'ONOFRE *et al.*, 2020).

Os procedimentos reabilitadores devem garantir a preservação das estruturas periodontais através de um adequado relacionamento estrutural entre a faceta e o dente, com ausência desobrecimento, preservando o espaço biológico, as suas dimensões e as características microbiológicas. A negligência nesta etapa, via de regra, resulta em inflamação e prejuízo ao tecido periodontal. (ARAUJO *et al.*, 2022).

A integração entre a periodontia e a dentística restauradora é crucial para alcançar um sorriso harmonioso e duradouro. Nesse contexto, é imperativo que o cirurgião-dentista possua o conhecimento adequado, e domínio técnico necessário para conduzir procedimentos restauradores com sucesso. (SANTOS *et al.*, 2022).

Este estudo tem como propósito elencar as potenciais falhas na realização de facetas em resina composta direta, especialmente relacionadas ao sobrecontorno cervical, que, se negligenciadas, podem resultar em lesões no periodonto do paciente. Para prevenir tais danos, é essencial realizar um planejamento meticuloso e uma execução cuidadosa do procedimento, levando em consideração a anatomia dental, a saúde periodontal e as limitações individuais do paciente. Isso requer a expertise de um profissional que domine a técnica, assegurando uma abordagem segura e eficaz.

## **2 OBJETIVOS**

### **2.1 OBJETIVO GERAL**

Analisar de maneira ampla o impacto do sobrecontorno gengival em facetas de resina composta e suas implicações clínicas, por meio de uma revisão detalhada da literatura.

### **2.2 OBJETIVOS ESPECÍFICOS**

- Realizar uma revisão bibliográfica da literatura para identificar e analisar os estudos que abordem o tema das facetas em resina composta e o problema do sobrecontorno cervical.
- Descrever as complicações clínicas associadas ao sobrecontorno cervical em facetas de resina composta, incluindo inflamações periodontais, problemas estéticos e funcionais.
- Estudar as diferentes técnicas e abordagens utilizadas na literatura para minimizar o sobrecontorno gengival em facetas de resina composta.

## **3 METODOLOGIA**

O presente trabalho constitui uma revisão da literatura, cuja pesquisa foi conduzida por meio da consulta a diversas bases de dados, incluindo: Scientific Electronic Library Online (SciELO), Literatura Latino Americana (LILACS), Medical Literature Analysis and Retrieval System Online (MEDLINE), todos provenientes da Biblioteca Virtual em Saúde (BVS), além da PubMed, Revista Revodonto, livros-texto básicos e sites de instituições renomadas, tais como o Instituto Brasileiro de Geografia e Estatísticas (IBGE) e a World Health Organization (WHO). Foi fundamental a análise crítica dos materiais utilizados para determinar validade metodológica. Posteriormente, feita extração dos dados foram interpretados para a elaboração,

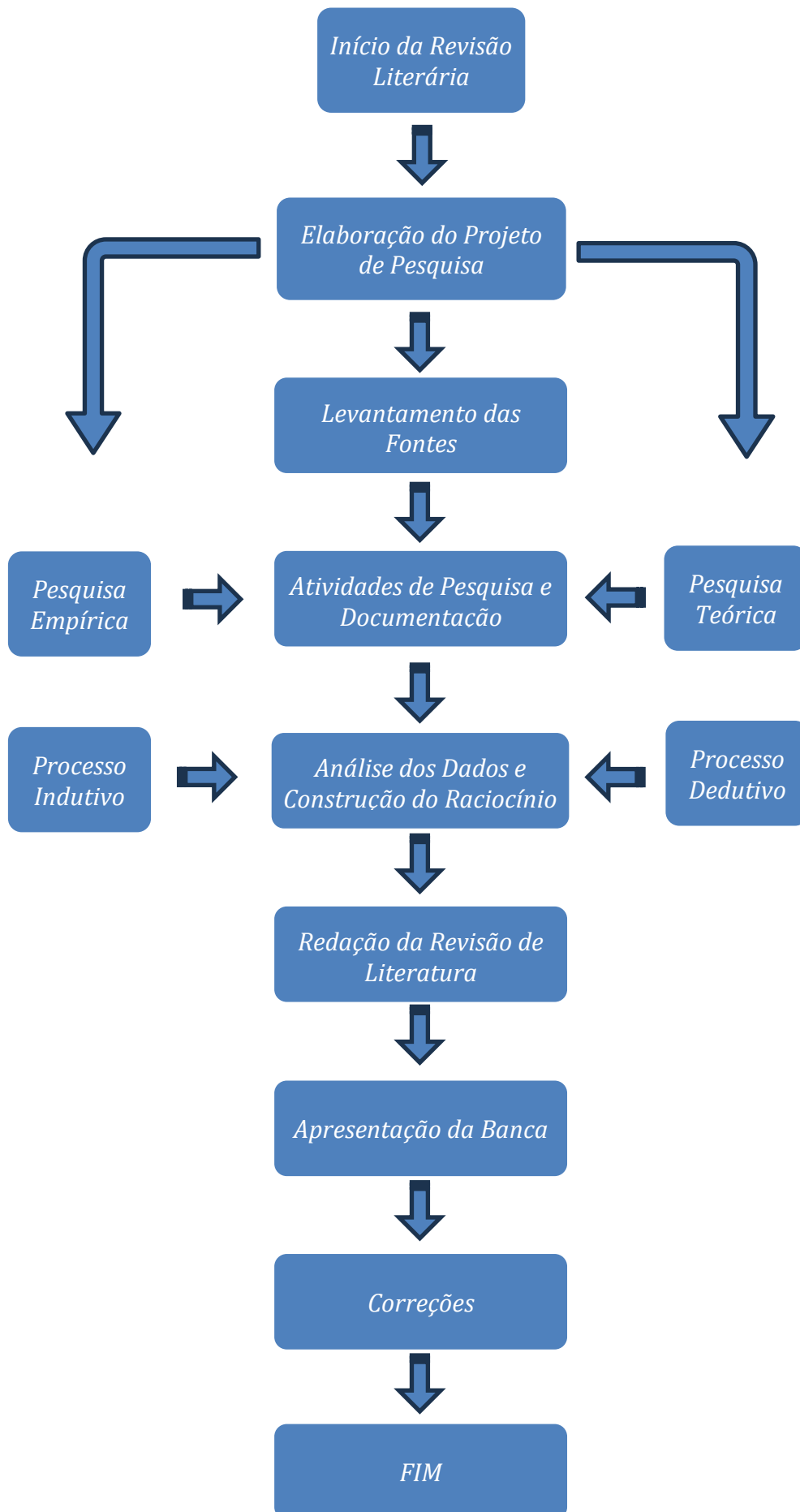


apresentação da discussão e conclusão. Ao explorar essas bases de dados virtuais, foram utilizados os Descritores em Ciências da Saúde (DeCS): "resina composta", "Gengivite", "periodontia", "dentística" e "saúde bucal". A seleção dos artigos foi limitada a publicações a partir de 2002, abrangendo as línguas inglesa, portuguesa e espanhola.

Cabe ressaltar que a escolha dos artigos não se restringiu apenas à data de publicação, mas também considerou a relevância dos títulos em relação aos objetivos específicos deste estudo. Artigos cujos títulos apresentaram semelhanças com o tema e os propósitos desta pesquisa foram criteriosamente incluídos na análise.

É importante mencionar que foram excluídos da busca os artigos cujos títulos se referiam ao sobrecontorno cervical em técnicas restauradoras indiretas, visando manter o foco nos aspectos pertinentes à abordagem específica deste trabalho. Essa abordagem rigorosa na seleção dos artigos contribui para a precisão e pertinência dos resultados obtidos na revisão da literatura, fortalecendo, assim, a robustez metodológica deste estudo.

#### 4 FLUXOGRAMA PARA SELEÇÃO DOS ARTIGOS



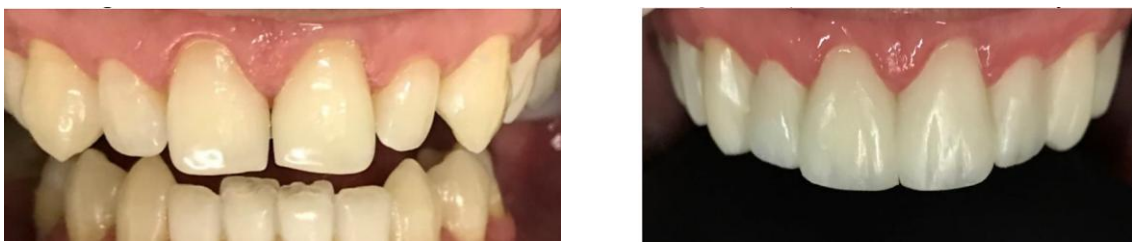
## 5 REVISÃO DA LITERATURA

### 5.1 FACETAS DIRETAS EM RESINA COMPOSTA

#### 5.1.1 Resina Composta

A resina composta (RC) apresenta propriedades mecânicas e físicas semelhantes à estrutura dental. Graças ao avanço tecnológico e a essas características, é viável realizar o procedimento de faceta de resina com um desgaste mínimo, quando necessário. Esse processo envolve a cobertura da face vestibular dos dentes, permitindo a combinação de cores e a reconstrução da estética e função desejadas (Cunha, 2013).

A escolha do material para a confecção das facetas é crucial. Nesse contexto, as resinas micro-híbridas e nanoparticuladas destacam-se, apresentando características como resistência ao desgaste, lisura, brilho e facilidade de polimento. A seleção da cor para a restauração deve ser minuciosa, considerando a policromia natural dos dentes. Portanto, é importante observar as diferentes tonalidades do esmalte nos terços cervical, médio e incisal (Da Silva et al., 2022).



**Figura 01:** A imagem apresenta um sorriso desarmonioso. A segunda imagem retrata um sorriso com facetas em resina direta

**Fonte:** RochaAO, et al., 2021

### 5.1.2 Indicações e contra indicações

A aplicação de facetas diretas, ou FRC, pode ser recomendada para pacientes que experimentam desconforto devido à presença de diastema, malformações dentárias, pigmentações, entre outros. Essas condições, quando presente em adultos, pode resultar em um sorriso com aparência desarmoniosa. O uso de resina nestes casos é eficaz para restaurar a harmonia adequada com a fisionomia facial (Berwanger et al., 2016).

Devido à sua ampla diversidade, o compósito resinoso representa uma escolha de tratamento eficaz e ágil, proporcionando a restauração estética e a harmonia do sorriso ao paciente (Hirata *et al.*, 2014).

Ainda sobre as indicações das FRC, (Campos *et al.*, 2021) destaca que as facetas na TD são eficientes para reabilitar elementos dentários com alteração de cor, forma e funcionalidade, permitindo melhorias na estética bucal. São consideradas procedimentos conservadores, de menor custo e mais rápido quando comparado às facetas indiretas de cerâmica.

No entanto, devido à busca constante e ao desejo de transformar o sorriso, alguns tratamentos podem acarretar consequências devido a indicações inadequadas e negligência profissional. Assim como em qualquer outro procedimento, é crucial um planejamento individualizado para cada caso, com a habilidade técnica do profissional e o uso de materiais de qualidade, evitando que a solução se transforme em um problema maior (Carrijo, Ferreira & Santiago, 2019).

(Gregorine, 2018) ressalta que é essencial que o profissional leve em consideração as indicações e contra indicações das FRC, como também as vantagens e desvantagens de cada técnica, proporcionando assim, um procedimento adequado. Facetas diretas são vantajosas devido à superfície lisa, facilidade de polimento, radiopacidade, coeficiente de expansão térmica semelhante ao esmalte, abordagem pouco invasiva, resistência à compressão, custo acessível, durabilidade, rapidez e reversibilidade. No entanto, apresentam desvantagens, como contração de polimerização resultando em trincas, infiltração marginal e estabilidade de cor reduzida, levando a manchas e descoloração (Da Silva et al., 2022).

A técnica de resina direta pode ser limitada ou contraindicada em certos casos, conforme apontado por Neto et al. (2021). Situações que inviabilizam a integridade das estruturas envolvendo o esmalte, como bruxismo não tratado, hábitos de ranger

os dentes, periodontites graves, dentes vestibularizados, entre outros, podem contraindicar o uso de resina composta. Outras condições, como dentes com 50% a menos de esmalte, múltiplas restaurações, mordida topo a topo, alto grau de giroversão, mordida cruzada, também podem limitar ou contraindicar o uso dessa técnica.

### 5.1.3 Planejamento das facetas direta em resina composta

O texto destaca a importância do planejamento na reabilitação oral estética. "O planejamento é essencial na reabilitação oral estética, e deve ser concluído com anamnese criteriosa, avaliação extra e intraoral, exames radiográficos complementares e expectativas do paciente" (Pinto 2019, p. 05).

Além disso, é crucial diagnosticar o problema, planejar o tratamento e definir os procedimentos terapêuticos que contribuirão para a reabilitação multidisciplinar. Isso possibilita uma compreensão abrangente do tratamento a ser realizado em cada caso clínico específico. (Rivera et al., 2012).

Para a reabilitação oral é necessário identificar as condições em que se encontra o paciente. Marin (2017) menciona que indivíduos com disfunções oclusais, oclusão de topo a topo, classe II de Angle, apinhamento, hábitos parafuncionais não controlados, alto risco de cárie, dentes muito vestibularizados, fumantes e aqueles com ausência de esmalte são candidatos para reabilitação ortodôntica/funcional antes. No entanto, o autor destaca a necessidade de analisar cada caso de maneira individualizada, permitindo que o profissional e o paciente decidam conjuntamente sobre a realização do procedimento.

Maranho e Oliveira (2019) Enfatiza-se a necessidade de seguir um protocolo minucioso durante o planejamento de facetas em resina. O processo tem início com uma comunicação cuidadosa com o paciente para compreender suas queixas e motivos para buscar tratamento odontológico. Subsequentemente, é conduzido um exame clínico abrangente, abordando aspectos biológicos, funcionais e estéticos.

### 5.1.4 Uso Correto dos Materiais isolantes

A aplicação do isolamento absoluto é justificada principalmente para estabelecer um ambiente restaurador ideal na prática odontológica, livre de umidade,

com o objetivo de afastar os tecidos e melhorar as condições de trabalho. Além disso, visa evitar a contaminação do local de restauração desejado por saliva e outros aerossóis, uma vez que a presença desses elementos pode prejudicar significativamente o andamento do procedimento restaurador estético (Makhoul *et al.*, 2002).

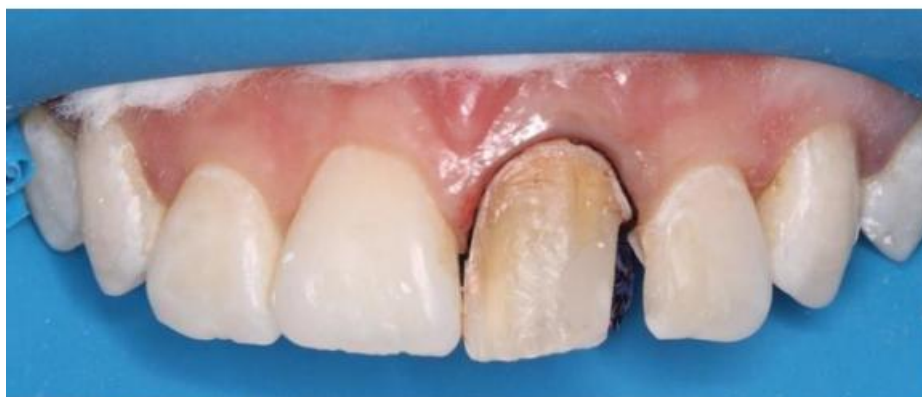Os sistemas adesivos e as resinas compostas podem ser impactados por diversas formas de contaminação externa, como saliva, sangue ou fluido gengival. Manter um controle eficiente da umidade e evitar a contaminação salivar são metas diárias na prática odontológica. A escolha entre o isolamento absoluto e o isolamento absoluto modificado é uma consideração constante para o profissional cirurgião-dentista, especialmente ao lidar com restaurações que têm o término abaixo da linha da gengiva, como as facetas diretas em resina composta (Daudt *et al.*, 2011).

(Ahmad, 2009) pontua que infelizmente, uma grande parte dos cirurgiões-dentistas ainda é reticente quanto ao uso do isolamento absoluto. De acordo com o autor, são vários os motivos para isso: falta de aceitação por parte do paciente, tempo requerido para aplicação, custo de equipamentos e materiais, falta de treinamento, dificuldade no uso e baixo valor das consultas odontológicas.

Com a utilização desse tipo de isolamento absoluto, é possível trabalhar de forma a manter o campo operatório seco, sem umidade, e com as margens gengivais totalmente visíveis para a realização de procedimentos estéticos nessas áreas. Isso impede a entrada de sangue e saliva no local de trabalho e, quando combinado com o uso do fio retrator, possibilita o controle do exsudato proveniente do fluido crevicular subgengival (Zeni *et al.*, 2014).

Os fios retratores empregados no afastamento gengival podem ser tricotados, torcidos ou entrelaçados, dependendo do fabricante, e podem incluir ou não um agente hemostático. Variam em diâmetro (000, 00, 0) e cores, sendo escolhidos com base em cada situação clínica específica (Baba *et al.*, 2014).

Um fio retrator ideal para a construção de facetas diretas em resina composta deve ser biocompatível e não tóxico para os tecidos, ter a capacidade de absorver fluidos do sulco gengival, controlar sangramentos e criar espaço suficiente para afastar o tecido gengival do material restaurador (Donovan *et al.*, 2004).



**Figura 07:** Emprego do isolamento absoluto modificado e fio retrator, para a construção de uma faceta direta em resina unitária.

**Fonte:** (Silva et al., 2020).

## 5.2 SOBRECORTORNO CERVICAL

### 5.2.1 Excesso de Material Restaurador na Cervical

Os dentes naturais desempenham um papel crucial ao manter um contorno plano e contínuo na formação do sulco gengival. Quando uma restauração estética é feita com um excesso de material nessa região, isso resulta em acúmulo de placa bacteriana, causando inflamação marginal em certo grau e extensão (Abboud et al., 2008). Portanto, a conformidade do perfil emergencial da restauração estética com os tecidos gengivais é de extrema importância para a saúde desses tecidos e a capacidade do paciente de realizar uma higienização eficaz nessa área.

No entanto, quando não há um planejamento adequado dessa técnica, pode ocorrer um impacto negativo na saúde periodontal do paciente, o qual pode desenvolver problemas periodontais como gengivite e periodontite. (Carvalho *et al.*, 2016).

Segundo (Goodacre; Campagni e Aquilino, 2001), a saúde periodontal é alcançada através do desenvolvimento de contornos cervicais adequados da restauração estética, sendo que restaurações com sobrecontorno promovem acúmulo de placa.

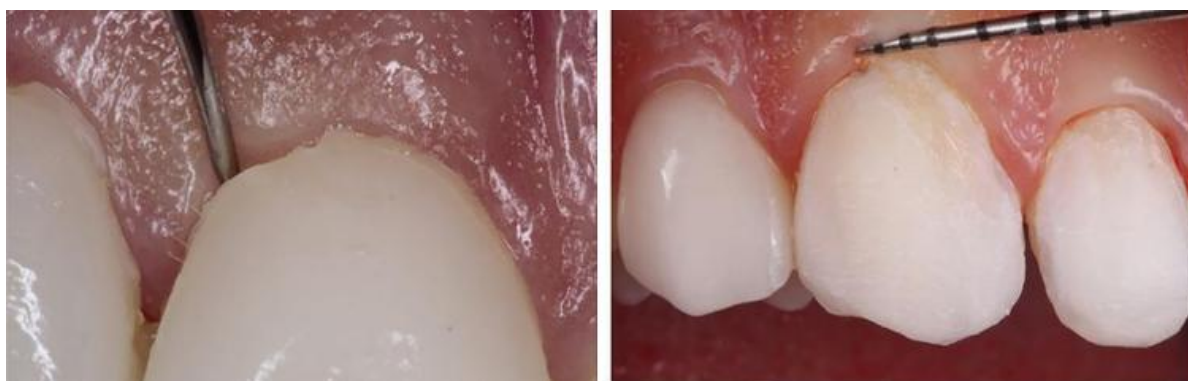A falta de conhecimento, escolha inadequada dos instrumentais usados, falhas na execução e habilidade na execução pelo profissional podem resultar em

sobrecontorno nas facetas de resina modificada por polímero ou cerâmica, criando um degrau entre o término cervical da restauração estética e o dente. Isso cria um espaço propício para o acúmulo de placa e dificuldade de higienização, sendo alguns dos fatores que podem causar danos ao periodonto (Carneiro et al., 2023).

Alrahlah et al. (2021) demonstrou que, devido à busca pela estética, a maioria das margens de restaurações foi colocada subgingival ou equigingival, resultando em danos potencialmente irreversíveis aos tecidos periodontais.

Conclui-se que, preferencialmente, as margens das restaurações devem ser mantidas acima da linha da gengiva para evitar a invasão do espaço biológico, possibilitando uma resposta gengival adequada (Arif et al., 2019).

Sendo assim, é fundamental que o planejamento do tratamento seja feito com cautela e precisão, considerando-se as particularidades anatômicas e funcionais de cada paciente, bem como os materiais mais adequados para a confecção das facetas (Pinho et al., 2010).



**Figura 02:** O excesso de material restaurador também foi observado nas superfícies interproximais, além de margens e sobrecontorno ruins.

**Fonte:** HIRATA et al. (2021)

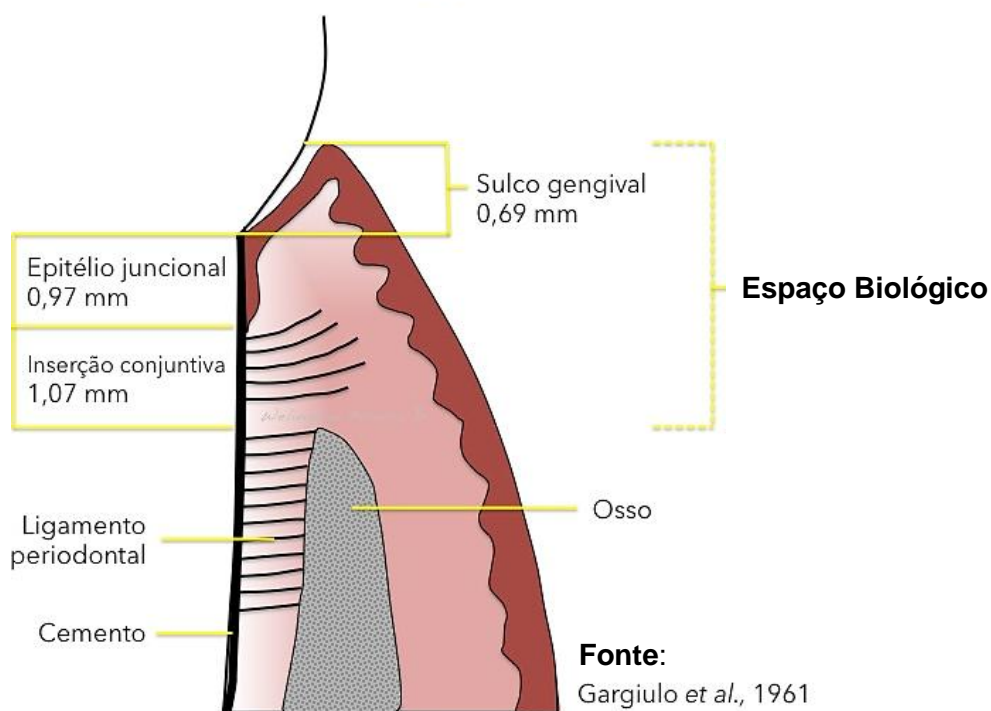
### 5.2.2 Invasão ao Espaço Biológico

O espaço biológico atua como uma barreira protetora contra a ação da placa bacteriana no sulco gengival. É crucial preservá-lo dentro de uma relação de dimensões fisiológicas pré-estabelecidas para garantir a saúde periodontal do dente (Junior et al., 2015).



Na literatura, há consenso de que a posição ideal da margem gengival das restaurações é supra gengival, facilitando a higienização da interface dente-restauração e prevenindo o acúmulo de biofilme. Quando as margens violam o espaço biológico, ocorre inflamação nos tecidos gengivais, evidenciada por edema, vermelhidão, perda óssea e inserção clínica. (Pereira Jc *et al.*, 2014; Jr Padbury *et al.*, 2013).

A interação entre Periodontia e Dentística é vital para um sorriso harmônico. O dentista deve possuir conhecimentos de anatomia dental e habilidades restauradoras para evitar danos ao periodonto. Causas comuns de invasão do espaço biológico periodontal incluem restaurações mal adaptadas na cervical, lesões cariosas e preparos protéticos mal sucedidos. Essa violação pode desencadear inflamação gengival e reabsorção óssea. (Fernandes *et al.*, 2017; Carvalho *et al.*, 2016).



**Figura 03:** Na imagem observamos a arquitetura complexa do espaço biológico, que inclui o sulco gengival, epitélio juncional, crista óssea alveolar, ligamento periodontal, cimento e tecido conjuntivo.

### 5.3 PRINCIPAIS COMPLICAÇÕES ASSOCIADAS AO SOBRECORTORNO CERVICAL EM FACETAS DIRETAS EM RESINA COMPOSTA

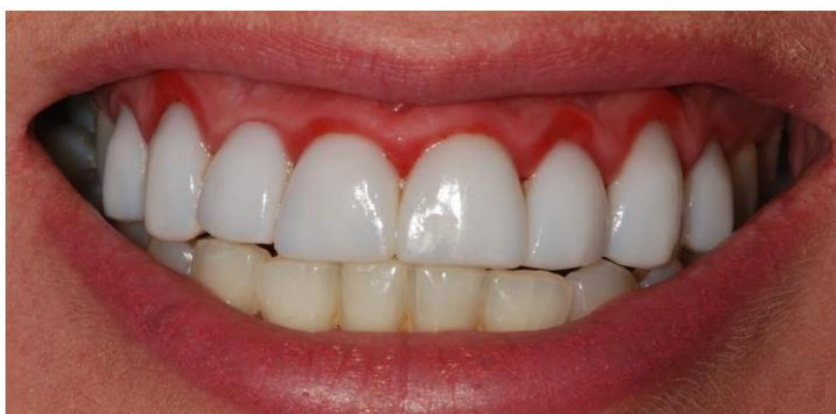#### 5.3.1 Gengivite

Dentes naturais têm um papel crucial na formação do sulco gengival, apresentando um contorno plano e contínuo. Preparos restauradores estéticos com excesso de contorno podem aumentar a retenção de placa bacteriana. Fatores locais que favorecem o acúmulo e interferem na higiene bucal adequada desempenham um papel na patogênese. Defeitos marginais, como excesso de material restaurador, estão associados à perda de inserção marginal e gengivite cervical (Abboud et al., 2008).

A adaptação marginal das restaurações e a preservação da saúde periodontal desempenham um papel crucial na prevenção da recessão gengival e da inflamação ao redor das facetas (Nyvad, 2020). O controle eficaz do biofilme oral, a prática de boa higiene bucal por parte do paciente e a manutenção regular são elementos essenciais para reduzir esse risco (Santos, 2018; Belegote, et al., 2018).

A etapa de acabamento e polimento é uma etapa de grande importância para o procedimento restaurador, que infelizmente é muito negligenciada pelo cirurgião dentista, resultando muitas vezes do desconhecimento da importância de tal etapa. (Leonel; Toledo, 2022).

O acabamento e polimento adequados reduzem o acúmulo de placa bacteriana nos dentes, diminuindo problemas periodontais e o risco de cáries. Isso promove maior durabilidade e resistência à restauração, proporcionando satisfação e conforto ao paciente. (Carvalho, 2021).



**Figura 04:** Demonstra o aspecto do sorriso com consequências periodontais de sobrecontorno, edema, vermelhidão gengival e mau cheiro, provenientes de facetas em resina composta mal executadas.

**Fonte:** BARBONI *et al.*, (2020).

### 5.3.2 Periodontite

Segundo (Coelho de Souza *et al.*, 2015). As FD em resina composta são preferenciais para procedimentos que demandam uma preservação mínima da estrutura dental. Isso se diferencia dos procedimentos indiretos, que não apenas exigem uma remoção mais extensa da estrutura dentária, mas também têm um custo mais elevado.

Entretanto, nem todos os pacientes que solicitam facetas dentárias têm indicação para a colocação delas. Em alguns casos, esse tipo de tratamento é contraindicado, quando determinadas situações caracterizam condições desfavoráveis para o tratamento com facetas em resina composta. Dentre várias, encontram-se: dentes expostos a grande carga oclusal (oclusão class III); mordida anterior topo a topo; hábitos parafuncionais (bruxismo, por exemplo) que impossibilitem o encaixe da faceta e/ou afetem negativamente a adequação do selamento marginal; severa alteração de posicionamento dos dentes e má higiene oral com presença de doença periodontal. (Christensen *et al.*, 2006; Francci *et al.*, 2011).

Danos às estruturas periodontais geralmente são identificados através de sinais clínicos, como inflamação nas gengivas, medições feitas por sondagem clínica para avaliar a perda de inserção do dente, e o uso de radiografias para verificar a reabsorção óssea alveolar. Nessas situações, podem surgir problemas como gengivites recorrentes, localizadas ou generalizadas, além da perda irreversível do ligamento periodontal devido à recessão gengival e/ou formação de bolsa periodontal, que, em casos mais graves, pode levar à perda do dente. (Gupta *et al.*, 2012).

As bordas das restaurações que ficam abaixo da margem gengival não apenas invadem o espaço biológico, mas também podem ter efeitos indesejáveis no tecido devido à sua posição abaixo da gengiva. Isso ocorre independentemente da profundidade com que a restauração penetra no sulco. Restaurações subgengivais têm uma maior tendência a causar sangramento e recessão gengival em comparação com as restaurações que estão acima da gengiva. (Elias *et al.*, 2013).

Quando a restauração estética invade mais de 3 mm além da área de inserção, como acontece com restaurações ou fraturas, pode causar problemas nos tecidos duros e moles. Isso pode desencadear inflamação nas gengivas, já que o corpo reage à presença do corpo estranho, desencadeando uma resposta inflamatória. Essas falhas podem resultar em inchaço, dor e secreção, o que pode levar à formação de uma bolsa periodontal e à reabsorção óssea, gerando diversos problemas. (Okida *et al.*, 2012).

## 5.4 ESTRATÉGIAS PARA PREVENÇÃO DO SOBRECONTORNO CERVIVAL EM FACETAS DIRETAS EM RESINA COMPOSTA

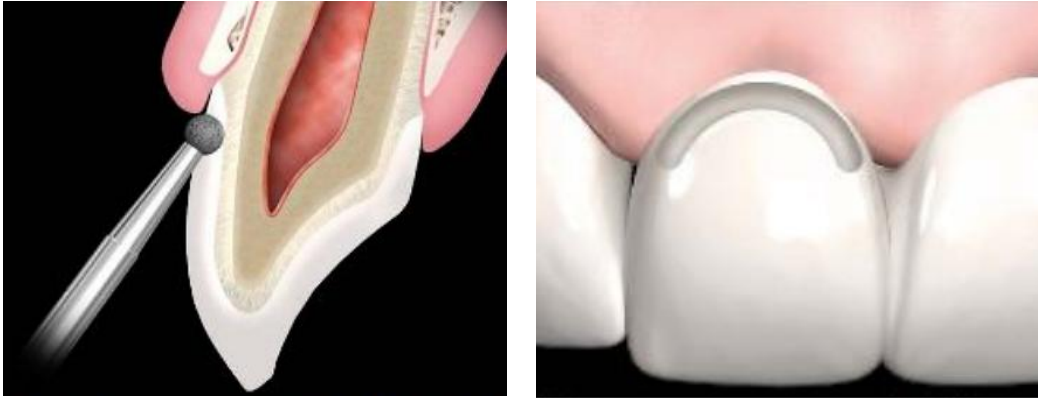### 5.4.1 Elaboração do Preparo Dental

O preparo da face vestibular do dente para aplicação de facetas em resina composta é indicado com base em considerações estéticas, funcionais ou restauradoras. Situações como estética deficiente, fraturas, desgastes, diastemas, malformações, manchas e reparo de restaurações anteriores são justificativas para o procedimento. (Maciel *et al.*, 2020).

Uma forma de se evitar o sobrecontorno cervical é a construção do preparo na superfície dental, também conhecido como PSD, que vai receber a faceta direta em resina. Após a seleção correta da cor, o preparo possui conceitos básicos para serem executados corretamente, de preferência o preparo deve-se limitar ao esmalte, podendo variar de 0,2mm até 2,0mm, com terminação gengival em chanfrado ao nível ou ligeiramente subgengival. A alteração da cor está ligada a profundidade do preparo, em dentes com uma discreta alteração de cor o desgaste cervical é de aproximadamente 0,4mm, e o desgaste em terço médio e incisal é de aproximadamente 0,5mm, já em dentes com alteração da cor severa o terço cervical deve-se aprofundar 0,5mm aproximadamente e o terço médio e incisal 0,7mm (Mandarino *et al.*, 2003.).

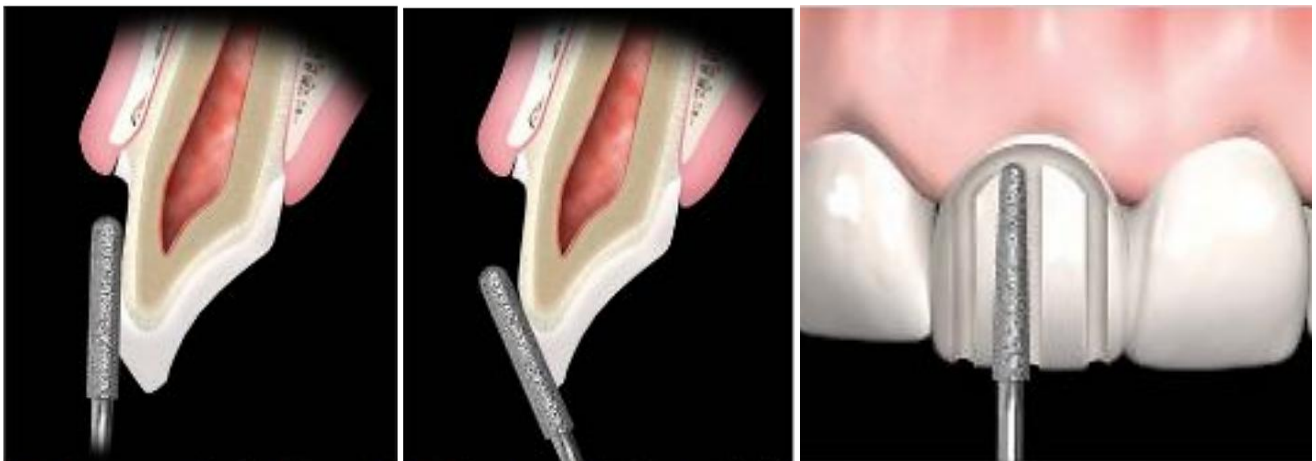Para a delimitação periférica do PD é usada brocas esféricas 1011 até 1014, sendo uma canaleta orientadora na região cervical supra gengival, circundando a face vestibular do dente para mesial e para distal sem romper o contato proximal. Na etapa de definição da profundidade do PD que é realizado através de canaletas, deve ser confeccionada uma canaleta central orientadora no sentido cérvico-incisal, não desprezando a convexidade do dente, para isso, o desgaste deve ser feito em 3 planos: cervical, médio e incisal. A broca para realizar essa etapa é a tronco cônica 2135. (Silva; Chimeli, 2011).

Após a execução das canaletas deve-se iniciar o desgaste vestibular orientando-se pelas canaletas, que pode ser realizado com as pontas 2135 ou 4138. Assim que finalizada a redução da superfície vestibular, verificar a necessidade de uma extensão subgengival, para fins estéticos, que pode variar dentro de 0,1mm a 0,3mm e o material recomendado é a ponta 2135 com o auxílio de um fio retrator (Mandarino *et al.*, 2003).



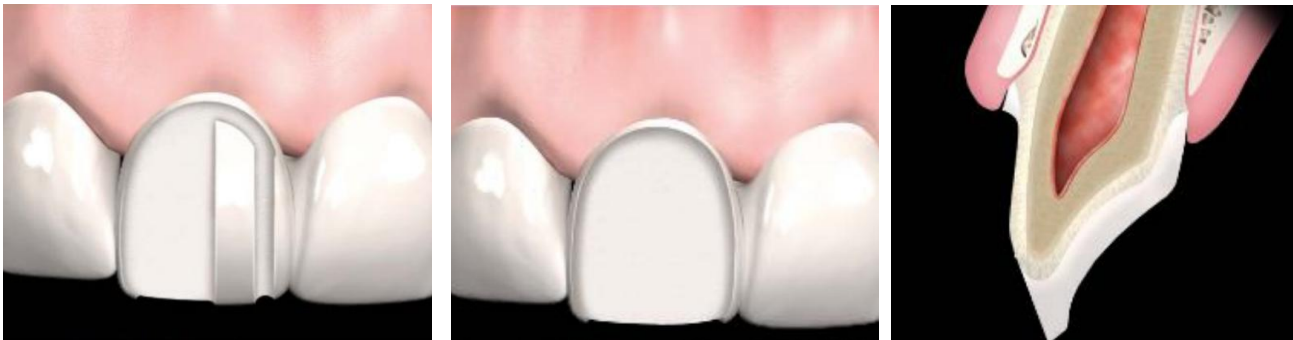**Figura 05:** na imagem, foi utilizado a broca diamantada 1013 em alta rotação para criar a canaleta supragengival, circundando a face vestibulocervical.

**Fonte:** .QUAGLIATTO, SOARES E CALIXTO, 2012.



**Figura 06:** Em seguida, foi utilizado a broca diamantada troncocônica 2135 em alta rotação para criar as canaletas verticais cervicoincisal, devendo ser realizada em três planos.

**Fonte:** .QUAGLIATTO, SOARES E CALIXTO, 2012.



**Figura 06:** Por fim, foi realizado a união dos sulcos, orientando-se pelas canaletas criadas com a broca troncocônica 2135 ou 4138.

**Fonte:** .QUAGLIATTO, SOARES E CALIXTO, 2012.

## 6 DISCUSSÃO

Considerando os aspectos mencionados, podemos entender que a resina composta apresenta propriedades mecânicas e físicas que se assemelham à estrutura dental. Graças ao avanço tecnológico e a essas características semelhantes, é viável realizar o procedimento de faceta de resina com um desgaste mínimo, quando necessário, cobrindo a face frontal dos dentes. Isso possibilita a combinação de cores e a reconstrução da estética e função desejadas. (Cunha, 2013).

(Rodrigue *et al.*, 2014), narra que diante das limitações dos materiais restauradores, é de suma importância o conhecimento atual por parte do cirurgião-dentista em relação aos materiais e técnicas utilizadas, para assim garantir o sucesso funcional e estético do tratamento e evitar o sobrecontorno na margem cervical.

Neste sentido, Maciel *et al.*(2020), expõe a evolução do conhecimento e diagnóstico, bem como o desenvolvimento das técnicas e materiais restauradores, gera novas perspectivas que devem ser sempre atualizadas e confrontadas, entretanto um planejamento reabilitador estético e funcional envolvem também a integração de diversas especialidades da odontologia.

Deste modo, Lindhe ELang (2018) e Gupta *et al.*(2015) salientam que é necessário que princípios periodontais como o espaço biológico, sejam inalterados durante os procedimentos restauradores e estéticos para se obter resultados com maior precisão, sem alterações patológicas.

para Baratieri *et al.*(2013), as consequências da invasão do espaço biológico durante procedimentos restauradores estéticos, podem gerar inflamação gengival, mesmo com controle satisfatório de placa, sensibilidade gengival a estímulos mecânicos, recessão como forma fisiológica de remodelação e formação de bolsa periodontal.

Portanto, todas as abordagens dos autores citados, relatando trabalhos estéticos de facetas e o uso das resinas compostas frente ao sobrecontorno cervical, exigem conhecimento técnico e científico para que os procedimentos sejam bem-sucedidos, o que inclui atenção desde as fases diagnósticas, conhecimento dos materiais utilizados e das técnicas aplicadas.

## 7 CONSIDERAÇÕES FINAIS

- A revisão da literatura sugere que as facetas em resina composta são uma opção clinicamente viável e esteticamente significativa para restaurações em dentes anteriores.
- No entanto, o sucesso a longo prazo está ligado ao conhecimento profundo das técnicas e materiais.
- O texto destaca a importância de uma avaliação minuciosa e planejamento cuidadoso, enfatizando que os profissionais de odontologia devem dominar as técnicas, materiais e seguir rigorosamente os protocolos preconizados na literatura.
- Conclui-se que a conscientização e a habilidade técnica na execução dessas intervenções são essenciais para garantir resultados estéticos duradouros e minimizar potenciais complicações clínicas.

## REFERÊNCIAS

ABBOUD, Nazie Said et al. Inflamação gengival em relação ao acabamento de restaurações de classe V. *Revista Odonto Ciência*, v. 23, n. 1, 2008.

AHMAD, I. A. Rubber dam usage for endodontic treatment: a review. *Int Endod J*. v. 42, n.11, p. 963-972, 2009.

ALRAHLAH A, et al. Influence of ceramic lumineers on Inflammatory Periodontal Parameters and gingival crevicular fluid IL-6 and TNF-levels – A clinical trial. *Applied Sciences*, 2021; 11(6): 2829;

ARAUJO, Nara Santos. Influência do contorno axial de laminados cerâmicos, sem término cervical, sobre o comportamento da margem gengival: estudo clínico prospectivo. 2016.

ARIF R, et al. Gingival Health of Porcelain Laminate Veneered Teeth: A Retrospective Assessment. *Operative Dentistry*, 2019; 44(5): 452-456;

BABA, N. Z. et al. Gingival displacement for impression making in fixed prosthodontics: contemporary principles, materials, and techniques. *Dental Clinics*, v. 58, n. 1, p. 45-68, 2014.

Baratieri, L. N., Monteiro Jr, S., de Melo, T. S., Ferreira, K. B., Hilgert, L. A., Schlichting, L. H., Bernardon, J. K., de Melo, F. V., Araújo, F. B. D., Machry, L., Kina, M., & Brandeburgo, G. Z. (2013). *Odontologia restauradora: Fundamentos e técnicas*. 2, 653-670. Editora Santos.

BARBONI, Ketlen Gomes. *PROBLEMAS PERIODONTAIS OCASIONADOS PELO INSUCESSO DAS LENTES DE CONTATO: RELATO DE CASO*. 2020. 20 f. TCC (Graduação) - Curso de Odontologia, Unicesumar – Centro Universitário de Maringá, Maringá –, 2020.

Berwanger, C., Rodrigues, R. B., Ev, L. D., Yamith, A., Denadai, G. A., Erhardt, M. C., Guilherme, C. S., & Fábio, H. (2016). Fechamento de diastema com resina composta direta: relato de caso clínico. *Revista Associação Paulista de Cirurgias Dentistas*, 70(30), 317-322.

Campos, K. M. G. de., Rodrigues, R. A., Figueiredo, C. H. M. da. C., Guenes, G. M. T., Alves, M. A. S. G., Rosendo, R. A., Penha, E. S. da., Nogueira, P. L., Dantas, M. V. O., & Medeiros, L. A. D. M. de. (2021). Facetas diretas anteriores: uma revisão de literatura. *Research, Society and Development*, 10(6), 1-11.

CARVALHO, C. V. et al., Espaço Biológico: Conceito chave para estética e saúde gengival em procedimentos restauradores. *International Journal of Periodontics & Restorative Dentistry*, 1(1), p.21-31 2016. Disponível em: <https://doi.org/10.20432/prd20>

Carvalho, C. V., Pinto, R. C. N. de C., Souto, M. L. S., Chambrone, L., Soares, F. P., César Neto, J. B., et al. (2016). Espaço Biológico: Conceito chave para estética e saúde gengivalem procedimentos restauradores. *International Journal of Periodontics & Restorative Dentistry*, 1(1), 21-31. <https://doi.org/10.20432/prd20>

CARNEIRO, Ana Clara et al. *Problemas periodontais causados pelo mau planejamento de facetas estéticas*. 2023.

CAYANA, Ezymar Gomes. *Análise clínica comparativa das condições do periodonto em resposta a procedimentos restauradores com invasão do espaço biológico*. 2005.

Christensen GJ. *Enfrentando os desafios das facetas cerâmicas*. *The Journal of the American Dental Association* [internet] 2006; 137(5): 661-664. doi: <https://doi.org/10.14219/jada.archive.2006.0263>

Coelho-de-Souza, F. H., Gonçalves, D. S., Sales, M.P., Erhardt, M. C. G., Corrêa, M. B., Opdam, N. J. M., & Demarco, F. F. (2015). Direct anterior composite veneers in vital and non-vital teeth: A retrospective clinical evaluation. *Journal of Dentistry*, 43(11), 1330–1336. <https://doi.org/10.1016/j.jdent.2015.08.011>



CRUZ, Alessandro Ítalo et al. Troca de facetas em resina composta insatisfatórias, buscando adequação anatômica e estética: relato de caso. *Research, Society and Development*, v. 10, n. 14, p. e169101421740-e169101421740, 2021.

Cunha, A. R., & F. M. D. (2013) Facetas de Porcelana VS Facetas de Resina Composta. 2013. Dissertação (Mestrado Integrado em Medicina Dentária). Universidade Fernando Pessoa, 2013

DA SILVA, Sávio Nunes; DA SILVA, Emilly Gabriely Barbosa; YAMASHITA, Ricardo Kiyoshi. Facetas de resina composta com mínimo desgaste: revisão de literatura. *Facit Business and Technology Journal*, v. 1, n. 35, 2022.

DAUDT, E.; LOPES, G. C.; VIEIRA, C.C. O isolamento do campo influencia o desempenho das restaurações adesivas diretas? *Revista Científica CRO-RJ* v. 1, n. 1, jan./mar. 2011.

D'ONOFRE, Pedro Lucas et al. Faceta direta em resina composta como técnica restauradora minimamente invasiva para harmonização do sorriso. *Research, Society and Development*, v. 9, n. 8, p. e123985437-e123985437, 2020.

DONOVAN, Terry E.; CHEE, Winston WL. Current concepts in gingival displacement. *Dental Clinics*, v. 48, n. 2, p. 433-444, 2004.

Elias MG, Carvalho W, Barboza EP. Localização da margem dos preparos em restaurações estéticas: uma discussão em relação à saúde periodontal. *RGO, Rev gaúch odontol [internet]* 2013 61(1): 441-445. Disponível em:[http://revodonto.bvsalud.org/scielo.phpscript=sci\\_arttext&pid=S1981-86372013000500003](http://revodonto.bvsalud.org/scielo.phpscript=sci_arttext&pid=S1981-86372013000500003).

Fontenele, M. A. (2019). Causas de insucessos em facetas de porcelana. <http://repositorio.saolucas.edu.br:8080/xmlui/bitstream/handle/123456789/3438/Maryn%C3%A1cia%20Albuquerque%20Fontenele%20%20Causas%20de%20insucessos%20em%20facetas%20de%20porcelana.pdf?sequence=1>

Fernandes, J. V. D. (2017). Inter-relação periodontia e dentística[Dissertação de Mestrado]. Repositório Institucional da Universidade Fernando Pessoa.<https://hdl.handle.net/10284/6152>

Francci CE, Witzel MF, Lodovici E, Costa JA, Lenza JV, Sapata A, Moreira RM. Odontologia estética: soluções minimamente invasivas com cerâmicas. *Revista FFO/Fundação para o desenvolvimento científico e tecnológico da odontologia [internet]* 2011; 5(10): 8-9. Disponível em: <https://repositorio.usp.br/item/002191872>

GOUVEIA, Camilla Gonzaga et al. Facetas diretas de resina composta em dentes anteriores: relato de caso. *Clínica e Pesquisa em Odontologia-UNITAU*, v. 9, n. 1, p. 44-50, 2018.

GUERRA, Micaela Lorena Raposo Seixas; VENÂNCIO, Gisely Naura; AUGUSTO, Carolina Rocha. Fechamento de diastemas anteriores com resina composta direta: relato de caso. Revista da faculdade de odontologia de lins, v. 27, n. 1, p. 63-68, 2017.

Gouveia, C. G., Júnior, R. M., Peralta, F. S., Scherma, A. P., & Resende, L. F. M. (2018). Facetas diretas de resina composta em dentes anteriores: relato de caso. Clínica e Pesquisa em Odontologia-UNITAU, 9(1), 44-50.

Gupta G. Gingival crevicular fluid as a periodontal diagnostic indicator-I: Host derived enzymes and tissue breakdown products. J Med Life [internet] 2012; 5(4):390-397. Disponível em: <https://www.ncbi.nlm.nih.gov/pmc/articles/PMC3539845/>.

Hirata, R., Higashi, C., Gomes, J, C., Kina, S., & Andrade, O, S. (2014). Planejamento estético em dentes anteriores.

Jameson, L. M.; Malone, W. F. P. Crown contours and gingival response. The Journal of Prosthetic Dentistry. 1982; 47,6: 620-624.

JR PADBURY A, et al. Interactions between the gingiva and the margin of restorations. Journal of Clinical Periodontology. 2003; 30 (5): 379-85.

JUNIOR, Gilson Araújo Cordeiro et al. RESTABELECIMENTO ESTÉTICO E FUNCIONAL APÓS RECUPERAÇÃO DE ESPAÇO BIOLÓGICO: RELATO DE UM CASO CLÍNICO. REVISTA SAÚDE & CIÊNCIA, v. 4, n. 1, p. 52-61, 2015.

Kapoor, U., Sharma, G., Juneja, M., & Nagpal, A. (2016). Halitosis: Current concepts on etiology, diagnosis and management. European journal of dentistry, 10(2), 292.

Lindhe, J., Lang, N.P.(2018). Tratado de periodontia clínica e Implantologia Oral.(6aed., p. 29). Guanabara Koogan.

LOMBARDOZZI, R. H. Reabilitação de dentes anteriores escurecidos: revisão narrativa. 2022. Disponível em: <https://bdigital.ufp.pt/handle/10284/11353..>

MANDARINO, F. Facetas laminadas. WebMasters do laboratório de pesquisa em Endodontia da FORP-USP, 2003.

MAKHOUL, T. Isolamento Absoluto. Monografia apresentada à Faculdade de Odontologia de Piracicaba, da Universidade Estadual de Campinas, como requisito para Obtenção do título de Especialista em Dentística Restauradora. Orientador: Prof Dr. Marcelo Giannini. Piracicaba (2002).

Maciel, C. M., Silva, A. L. dos A., de Souza, G. E. D., Rocha, A. de O., De Aquino, T. S., Souto, T. C. V., et al. (2020). Reanatomização e facetas diretas em dentes anteriores:Relato de caso. 28-34, Editora Atena.

MOURA, J. A. de; SOUZA, G. C.; SILVA, R. K.; DURÃO, M. de A. Facetas diretas em resina composta ou indiretas em cerâmica: qual a melhor opção?. Investigação, Sociedade e Desenvolvimento , [S. I.] , v. 11, n. 8, pág. e9411830562, 2022. DOI:

10.33448/rsd-v11i8.30562. Disponível em: <https://rsdjournal.org/index.php/rsd/article/NYVAD,Bente;TAKAHASHI,Nobuhiro.Integratedhypothesisofdentalcariesandperiodontaldiseases.Journaloforalmicrobiology,v.12,n.1,p.1710953,2020.DOI:10.1080/20002297.2019.1710953>. Disponível em: <https://www.tandfonline.com/doi/full/10.1080/20002297.2019.1710953>.

Okida RC, Vieira WSC, Rahal V, Okida DSDS. Lentes de contato: restaurações minimamente invasivas na solução de problemas estéticos. Rev Odontol Araçatuba (Impr.)[internet] 2012; 37(1): 53-59. Disponível em: <https://pesquisa.bvsalud.org/portal/resource/pt/biblio-857032>.

Pereira José Carlos, Anauate-Netto Camillo, Alencar Gonçalves Silvia. Dentística: uma abordagem multidisciplinar. São Paulo: Artes médicas; 2014.

Rodrigue, S.D.R.,Argolo, S., Cavalcanti, A. N. (2017). Reanatomização dental com resina composta. Rev Bahiana Odontol., 5(3), 182–92.

PINHO, I. et al., Um olhar crítico sobre as facetas dentárias: relato de caso e revisão de literatura. ConInt, Faculdade Evangélica de Goianésia, v. 5, n.1, p.1-4, Out. 2020. Disponível em: <http://anais.unievangelica.edu.br/index.php/cifaeg/article/view/6153/3329>.

Pinto S. O outro lado da faceta dentária: erros de planejamento e de execução.2019 SANTOS, Rejjane Gomes et al. O impacto das facetas diretas em resina composta sobre o tecido periodontal: revisão de literatura. Research, Society and Development, v. 11, n. 7, p. e54511730235-e54511730235, 2022.

SANTOS, Ana Carolina Silva Vieira dos. Ozonioterapia como terapia adjunta à raspagem no tratamento periodontal de pacientes com Diabetes mellitus: série de casos. 2018. Disponível em: <https://bdm.unb.br/handle/10483/20580>.

SILVIA, W., CHIMELI, T. Transformando sorrisos com facetas diretas e indiretas. Revista Dentística online, n.21, p.41-43, 2011

ZENI, Fabiele et al. Isolamento absoluto modificado: alternativa para trabalhos em dentes anteriores. Ação Odonto, v. 2, n. 3, p. 18-18, 2014.