



CENTRO UNIVERSITÁRIO BRASILEIRO - UNIBRA
BACHARELADO EM MEDICINA VETERINÁRIA

JULIE ANNE SILVA DE ALBUQUERQUE
MARIA EUGÊNIA MENEZES SOUSA
RAFAELA OLIVEIRA GOMES

**ABORDAGENS CIRÚRGICAS DA LUXAÇÃO
COXOFEMORAL EM CÃES: REVISÃO DE
LITERATURA**

RECIFE/2023

JULIE ANNE SILVA DE ALBUQUERQUE
MARIA EUGÊNIA MENEZES SOUSA
RAFAELA OLIVEIRA GOMES

**ABORDAGENS CIRÚRGICAS DA LUXAÇÃO
COXOFEMORAL EM CÃES: REVISÃO DE
LITERATURA**

Monografia apresentada ao Centro Universitário Brasileiro – UNIBRA, como requisito parcial para obtenção do título de Bacharel em Medicina Veterinária.

Professora Orientadora: Dra. Mariana de França O. da Silva

RECIFE/2023

Ficha catalográfica elaborada pela
bibliotecária: Dayane Apolinário, CRB4- 2338/ O.

A345a Albuquerque, Julie Anne Silva de.
Abordagens cirúrgicas da luxação coxofemoral em cães: revisão de
literatura / Julie Anne Silva de Albuquerque; Maria Eugênia Menezes
Sousa; Rafaela Oliveira Gomes. - Recife: O Autor, 2023.
25 p.

Orientador(a): Dra. Mariana de França Oliveira da Silva.

Trabalho de Conclusão de Curso (Graduação) - Centro Universitário
Brasileiro – UNIBRA. Bacharelado em Medicina Veterinária, 2023.

Inclui Referências.

1. Técnicas cirúrgicas. 2. Ortopedia. 3. Fêmur. 4. Osso coxal. I.
Sousa, Maria Eugênia Menezes. II. Gomes, Rafaela Oliveira. III. Centro
Universitário Brasileiro. - UNIBRA. IV. Título.

CDU: 619

Dedicamos esse trabalho a cada animal errante no mundo que não teve a oportunidade de ser amado, respeitado e protegido como merece.

AGRADECIMENTOS

Agradecemos à Deus por nos conceder a oportunidade de vivenciar a veterinária e nos capacitar para que possamos contribuir para o enriquecimento da profissão e nos dá forças para suportamos seus desafios.

Agradecemos também a quem nos proporcionou condições para cursar nossos sonhos em ambiente acadêmico, como nossos pais.

A nossos animais de estimação, que fazem com que nos lembremos todos os dias nosso propósito e nos ajudam a permanecer com o coração aquecido ao atender nossos pacientes.

A nossa orientadora, que foi parte crucial na elaboração do presente trabalho, prestando todo apoio necessário, não esqueceremos jamais.

Aos nossos companheiros, por estarem ao nosso lado nos amparando e incentivando ao longo do caminho da graduação.

Ao coordenador e instituição de ensino por conceder estrutura e materiais importantes nessa jornada.

ABORDAGENS CIRÚRGICAS DA LUXAÇÃO COXOFEMORAL EM CÃES: REVISÃO DE LITERATURA

Julie Anne Silva de Albuquerque¹
Maria Eugênia Menezes de Sousa¹
Rafaela Oliveira Gomes¹
Mariana de França O. da Silva²

Resumo: A Luxação da articulação coxofemoral vem sendo relatada como importante afecção na clínica de pequenos animais, sendo de importância veterinária por interferir diretamente na qualidade de vida do paciente acometido. De etiologia traumática, a luxação coxofemoral pode ser classificada tanto quanto ao grau de luxação como pela posição da cabeça do fêmur em relação ao acetábulo. O animal pode apresentar de claudicação moderada até perda da função articular e o diagnóstico é confirmado utilizando exames de imagem. O tratamento é realizado a partir de correção fechada ou aberta. Discorre-se acerca dos métodos fechados, que podem ser classificados em intra ou extra articular. No presente trabalho foi realizada uma revisão de literatura abordando as principais características da luxação coxofemoral, etiologia, manifestações clínicas, meios de diagnóstico, técnicas cirúrgicas de maior relevância utilizadas no tratamento desta afecção, principais resultados e considerações finais.

Palavras-chave: Técnicas cirúrgicas. Ortopedia. Fêmur. Osso coxal.

¹ Graduandas em Medicina Veterinária pelo Centro Universitário Brasileiro - UNIBRA
E-mail: rafaelaolii@hotmail.com; juliie_anne@live.com; mareumenezes@gmail.com.

² Professora da UNIBRA. Doutora em Biotecnologia. E-mail: mariana.franca@grupounibra.com

SURGICAL APPROACHES TO COXOFEMORAL LUXATION IN DOGS:

LITERATURE REVIEW

Abstract: Dislocation of the coxofemoral joint has been reported as an important condition in the small animal clinic, with veterinary importance as it directly interferes with the quality of life of the affected patient. Of traumatic etiology, hip dislocation can be classified both in terms of the degree of dislocation and in terms of the position of the femoral head in relation to the acetabulum. The animal may have moderate lameness to loss of joint function and the diagnosis is confirmed during imaging tests. The treatment is carried out from closed or open correction. Closed methods are discussed, which can be classified as intra or extra articular. In the present work, a literature review was carried out addressing the main characteristics of hip dislocation, etiology, clinical manifestations, means of diagnosis, techniques of greater conversion used in the treatment of this affection, main results and final considerations.

Key words: Surgical techniques. Orthopedics. Femur. Cox bone.

LISTA DE FIGURAS

Figura 1 - Estrutura anatômica da articulação coxofemoral canina.....	13
Figura 2 - Diferentes tipos de ruptura da cápsula articular na luxação coxofemoral	14
Figura 3 - Deslocamento craniodorsal do fêmur, o trocanter maior situa-se dorsal a uma linha imaginária desenhada a partir da crista ilíaca até o túber isquiático sendo a distância entre ele e este último maior do que no membro sadio	15
Figura 4 - (E) Luxação Caudodorsal, vista lateral, (F) Luxação Ventral, vista ventral, (G) Luxação Ventral, vista Lateral canina	15
Figura 5 - Posicionamento típico do membro em paciente com luxação coxofemoral	17
Figura 6 - Imagens radiográficas para diagnóstico	18
Figura 7 - Aspecto cranial do quadril canino e região periarticular no momento do apoio com carga	20
Figura 8 - Técnica de sutura ílio-femoral	23
Figura 9 - Técnica na peça anatômica de resina	25
Figura 10 - Ângulo correto do osteótomo para colocefalectomia	26
Figura 11 - Imagens radiográficas em projeção ventro-dorsal pós-operatórias mostrando o alinhamento da haste femoral	28

LISTA DE TABELAS

Tabela 1 – Dados epidemiológicos sobre idade, raça e etiologia da afecção	16
--	----

LISTA DE ABREVIATURAS E SIGLAS

LCF - Luxação coxofemoral

Kg – Quilograma

Mg – Miligrama

SID - A cada 24 horas

BID - A cada 12 horas

VO - Via oral

MPA - Medicação Pré-Anestésica

M - Músculo

SUMÁRIO

1 INTRODUÇÃO	10
2 METODOLOGIA	11
3 REVISÃO DE LITERATURA.....	12
3.1 Anatomia da Articulação Coxofemoral	12
3.2 Etiologia	13
3.3 Fisiopatologia	14
3.4 Epidemiologia	15
3.5 Sinais Clínicos.....	16
3.6 Diagnóstico	17
3.7 Tratamento Cirúrgico.....	18
3.7.1 Anatomia Cirúrgica.....	19
3.7.2 Pré-operatório.....	20
3.7.3 Anestesia.....	21
3.7.3.1 Medicação Pré-anestésica.....	21
3.7.3.2 Bloqueio Locorregional	22
3.7.4 Técnicas Cirúrgicas.....	22
3.7.4.1 Sutura ílio-femoral	23
3.7.4.2 Pino em cavilha	24
3.7.4.3 Colocefalectomia.....	26
3.7.4.4 Artroplastia	26
3.7.5 Pós-operatório	28
3.7.6 Complicações	28
3.8 Prognóstico.....	28
4 CONSIDERAÇÕES FINAIS.....	30
REFERÊNCIAS.....	31

1 INTRODUÇÃO

A luxação coxofemoral em cães é caracterizada pelo deslocamento da cabeça femoral da cavidade acetabular, podendo ocorrer devido a traumas desconhecidos, displasia coxofemoral severa, quedas ou luxação espontânea (MATHEWS; BARNHART, 2020).

Essa afecção foi descrita pela primeira vez em 1828 por William Youatt, cirurgião veterinário britânico que publicou livros e práticas inovadoras para a sua época, contribuindo para avanços da medicina veterinária. Desde então, nota-se que esta patologia tem sido uma das condições mais comuns em cães (WORBOY, 2023).

A etiologia é traumática e cerca de 70 a 75% dos pacientes exibem progresso quando realizado tratamento precoce, recuperando a função do membro acometido (ROCHA, 2017). A luxação craniodorsal possui maior prevalência, correspondendo a 78% dos casos em cães e 73% em gatos. A radiografia simples é o método de diagnóstico mais utilizado para determinação desta injúria, necessitando de, pelo menos, duas projeções para estudo (GAIGA et al. 2016).

O tratamento pode ser realizado pela redução aberta, fechada ou procedimentos cirúrgicos (PUERTA et al. 2021). A redução aberta com estabilização cirúrgica é preferível, uma vez que permite exploração da articulação, remoção de tecidos aderidos dentro do acetábulo, bem como aplicação do método de fixação interna (ROCHA et al. 2020). Em casos de redução aberta, a taxa de sucesso é de aproximadamente 85% a 90% (FOSSUM, 2021). Dentre as opções cirúrgicas estão a utilização de pino em cavilha, osteotomia pélvica tripla, pino DeVita, exérese da cabeça e colo femoral, artroplastia total do quadril, capsulorrafia, colecefalectomia entre outras (DARROW; SNOWDON; HESPEL, 2020).

O presente trabalho tem como objetivo revisar literatura apresentando os aspectos gerais e específicos da luxação coxofemoral, discorrendo quanto a anatomia da articulação bem como estruturas de importância cirúrgica, dados epidemiológicos, etiológicos, fisiopatologia, sinais clínicos, diagnóstico e principais técnicas descritas para correção da afecção.

2 METODOLOGIA

Para realização desse trabalho foi realizada uma revisão de literatura a partir de buscas nas plataformas Scientific Eletronic Library Online (Scielo), Google Acadêmico e PubVet, além de livros. As palavras-chave utilizadas foram “luxação coxofemoral”, “cães”, “ortopedia” e suas combinações. Na seleção dos artigos levou-se em consideração àqueles que retratavam as características da patologia, abordagens cirúrgicas e melhores técnicas empregadas na correção da luxação coxofemoral em cães. Os trabalhos utilizados foram publicados nos referidos bancos de dados. Foram utilizadas literaturas mais antigas para abordar classificações e considerações que não mudaram, sendo elas dos anos de 1991, 1994, 1996, 1998 e 1999. No total, foram 74 literaturas utilizadas para a presente revisão, entre os anos de 1991 a 2023.

3 REVISÃO DE LITERATURA

3.1 Anatomia da Articulação Coxofemoral

A estrutura articular forma-se a partir da junção dentre dois ou mais ossos por tecido fibroso, elástico ou cartilaginoso ou pela combinação dos mesmos. O meio de união determina o grau de movimento de uma articulação que, por sua vez, são classificadas em três grupos, as articulações fibrosas, cartilaginosas e sinoviais. As articulações sinoviais são caracterizadas por apresentarem como meio de união a cápsula articular externa, o que permite que estas possam realizar movimentos em grande amplitude (ASPINALL, CAPPELLO, 2015; DECAMP et al. 2016; EVAN, LAHUNTA. 2018).

As duas estruturas ósseas articuladas apresentam uma superfície articular revestida por cartilagem hialina, e são banhadas por líquido sinovial, produzido e mantido no interior da cavidade articular pela membrana sinovial. De acordo com a forma das superfícies articulares, as articulações sinoviais podem ser planas, trocoideas, gínglimo, selar, elipsoides e esferoides (YAMASHIRO, 2014).

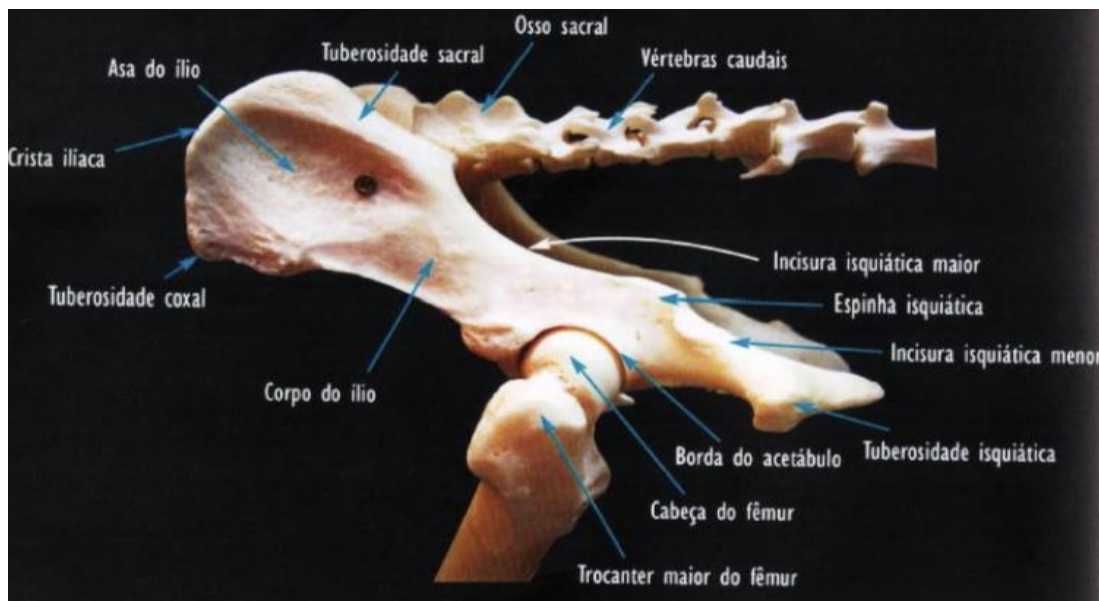
A articulação coxofemoral (ACF) é constituída pela cabeça femoral, acetábulo, ligamento redondo da cabeça do fêmur, além de todos os componentes obrigatórios de uma articulação sinovial (superfície articular, cartilagem articular, cavidade articular, líquido sinovial e cápsula articular), proporcionando movimentos de flexão, extensão, abdução, adução, rotação e circundação (MURAMAKI et al. 2012; SILVA, 2016 apud SOUSA, 2019).

A ACF é uma articulação esferóidea na qual a cabeça do fêmur, hemisférica, encaixa-se em uma cavidade igualmente hemisférica, o acetábulo, no interior do osso coxal (figura 1) (ROCHA et al. 2020). O fêmur é, dentre os ossos longos, o mais forte. Sua extremidade proximal se curva de maneira que equilibra o eixo longo da diáfise. A cabeça do fêmur é hemisférica e unida à diáfise por um colo anatômico bem definido e se localiza na epífise proximal (DYCE, 2010).

A cabeça do fêmur contém o ligamento da cabeça do fêmur, o qual se estende da fovea capital até a fossa acetabular. A cápsula articular, estrutura fibrosa que se fixa próximo a extremidade medial acetabular e lateral ao colo femoral e a margem acetabular dorsal, constitui um meio de união adicional entre o fêmur e o osso coxal.

Os estabilizadores secundários da articulação coxofemoral são compostos pelos músculos glúteos superficial, médio e profundo, tensor da fáscia lata, vasto lateral e o bíceps femoral que compõem a região do quadril, além da pressão hidrostática originada pela existência do fluido intra-articular (MINTO; DIAS, 2022; SOUZA, 2023).

Figura 1 - Estrutura anatômica da articulação coxofemoral canina.



Fonte: REPKER, 2019.

3.2 Etiologia

As luxações correspondem ao desalinhamento articular e podem ocorrer em forma de deslocação completa ou parcial. Suas causas são variáveis podendo estar relacionadas a lesões traumáticas, degeneração articular ou fatores genéticos. Malformações congênitas costumam acometer principalmente cotovelo e ombro e quando adquiridas acometem a articulação coxofemoral, joelho e ombro (EVAN, LAHUNTA, 2013).

A etiologia da luxação coxofemoral (LCF) é principalmente traumática. Quando acontece a luxação a alteração anatômica mais plausível é o rompimento da cápsula articular e do ligamento redondo, sendo capaz de ocorrer no sentido craniodorsal, caudodorsal, ventral e medial ou intrapélvica (YAMASHIRO, 2014).

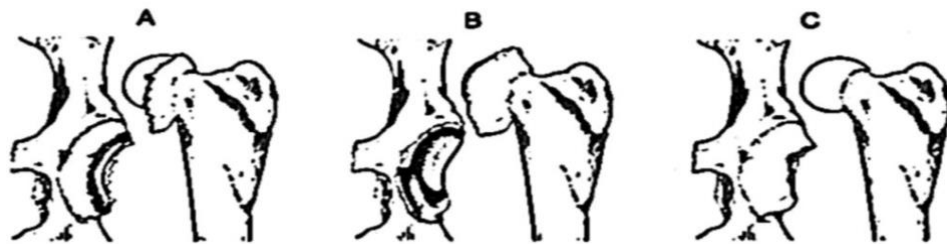
A LCF é caracterizada pelo deslocamento da cabeça femoral da cavidade acetabular, sendo responsável por todas as luxações traumáticas como atropelamentos, quedas, brigas, e demais motivos e causas indefinidas (SOUSA,

2019).

3.3 Fisiopatologia

A disposição anatômica articular propicia a luxação, devido à alta movimentação na articulação, decorrente da inexistência de ligamentos colaterais e posição muscular. Todavia, o ligamento redondo e a cápsula articular são fundamentais e se opõem à luxação (YAMASHIRO, 2014). Por ser de etiologia traumática, vem como consequência a laceração parcial ou total da capsula articular (figura 2), ligamento redondo e, ocasionalmente musculatura adjacente e cartilagem articular (BARBOSA, SCHOSSLER, 2009 apud YAMASHIRO, 2014; BARBOSA et al. 2012 apud CRUZ et al. 2018).

Figura 2 - Diferentes tipos de ruptura da cápsula articular na luxação coxofemoral. (A) Tipo A, cápsula rompida a meio. (B) Tipo B, avulsão da cápsula a borda dorsal do acetábulo. (C) Tipo C, separação da cápsula do colo femoral, gerando a chamada obstrução em rede à redução.



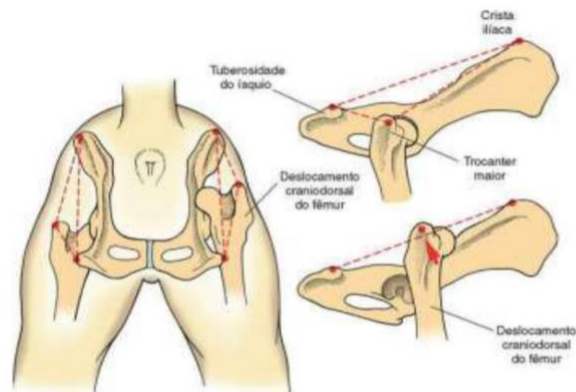
Fonte: ROCHA, 2017.

De acordo com o grau de deslocamento da cabeça femoral com relação ao acetábulo, as LCF são classificadas em dorsal, craniodorsal, caudodorsal, ventral, ventrocaudal, ventrocranial e intrapélvica, sendo a intrapélvica a menos comum (YAMASHIRO, 2014). A craniodorsal é a de maior ocorrência representando 85 à 97% dos casos (FOSSUM, 2021).

Na luxação craniodorsal a coxa do animal encontra-se aduzida, o joelho rotacionado externamente, o que resulta em uma diminuição do tamanho do membro afetado e incapacidade de apoio (figura 3). Em relação a luxação caudoventral observa-se ausência de simetria, além de quando manipulada causará crepitação e dor, devido a sensibilidade entre o tubérculo do ísquio e o trocanter maior do lado afetado que se encontram palpáveis, conseqüentemente o membro encontra-se abduzido e o joelho está rotacionado internamente. Já na luxação ventral há uma

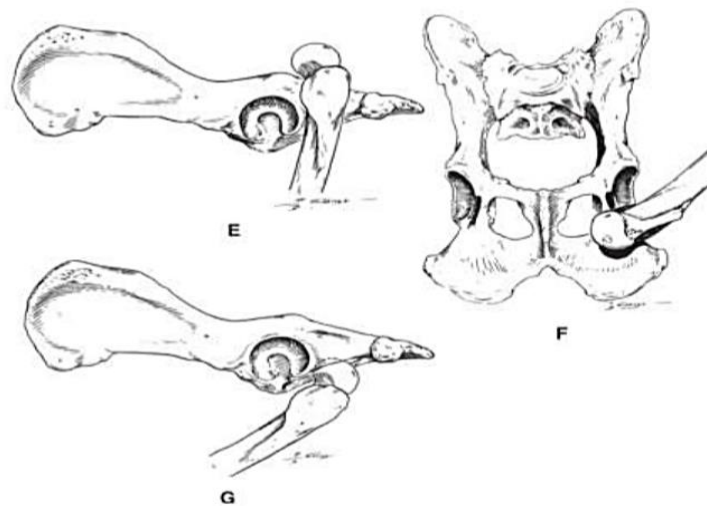
separação entre a tuberosidade do ísquio e o trocânter maior que possivelmente estará diminuído encontrando-se deslocado ventralmente (figura 4) (FOSSUM, 2021; ROCHA, 2017).

Figura 3 - Deslocamento craniodorsal do fêmur, o trocânter maior situa-se dorsal a uma linha imaginária desenhada a partir da crista ilíaca até o túber isquiático sendo a distância entre ele e este último maior do que no membro sadio.



Fonte: FOSSUM, 2021.

Figura 4 – Tipos de luxação coxofemoral: k(E) Luxação Caudodorsal, vista lateral, (F) Luxação Ventral, vista ventral, (G) Luxação Ventral, vista lateral canina.



Fonte: SOUSA, 2019.

3.4 Epidemiologia

Cães de qualquer idade, porte, raça ou sexo podem sofrer essas luxações, todavia há fatores que podem potencializar tais lesões, como fatores nutricionais como

obesidade ou desnutrição, fatores mecânicos como acidentes automobilísticos, quedas e até idade avançada, o que potencializa o problema (FOSSUM, 2021).

Os machos são mais acometidos que as fêmeas, uma vez que os mesmos circulam mais no exterior de suas casas, ficando expostos a brigas ou acidentes (SOUZA, 2023). Também foi identificada uma predisposição em raças como *Poodle* (44,8%), *SRD* (20,7%), *Boxer* (5,2%), *Border Collier* (3,45%), entre outros (tabela 1) (BARBOSA, SCHOSSLER, 2009 apud YAMASHIRO, 2014).

TABELA 1 - Dados epidemiológicos sobre idade, raça, e etiologia da afecção.

Fator	FATORES PREDISPOANTES	
	Descrição	Porcentagem
Idade	1 ano	15,50%
	1 a 5 anos	53,50%
	5 a 10 anos	24,10%
	acima de 10 anos	6,90%
Raça	<i>Poodle</i>	44,80%
	<i>SRD</i>	20,70%
	<i>Boxer</i>	5,20%
	<i>Border Collie</i>	3,45%
	<i>Cocker Spaniel</i>	3,45%
	<i>Fox Terrier</i>	3,45%
	<i>Pastor Alemão</i>	3,45%
	<i>Pastor Belga</i>	3,45%
	<i>Pinscher</i>	3,45%
	<i>Dog Alemão</i>	1,72%
	<i>Labrador Retriever</i>	1,72%
	<i>Pointer</i>	1,72%
	<i>Rottweiler</i>	1,72%
Trauma	Atropelamento	58,60%
	Quedas	17,30%
	Causas desconhecidas	8,60%
	Brigas	10,00%
	Demais causas	5,70%

Fonte: ROCHA, 2017.

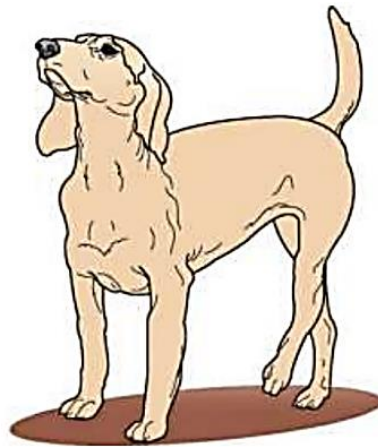3.5 Sinais Clínicos

Animais com suspeita de LCF geralmente se apresentam para avaliação com claudicação e não sustentam o peso no membro acometido (FOSSUM, 2021). Além

disso, é descrito o aparecimento súbito de dor, movimentação anormal ou limitada do apêndice pélvico e crepitação ao realizar flexão e extensão do membro. Já os sinais mais específicos irão variar de acordo com localização da cabeça do fêmur em relação a fossa acetabular (RIJO, 2008).

É possível palpar a distância entre o trocanter maior do fêmur e a tuberosidade isquiática, na qual se observa uma distância maior em luxações craniodorsais e menor em luxações caudais. Será visível o encurtamento do membro e rotação externa do joelho em caso de LCF do tipo craniodorsal (figura 5). Em luxações ventrais o membro estará com maior comprimento e o joelho se mostra com rotação interna (CRIVELLENTI; BORIN-CRIVELLENTI, 2015).

Figura 5 - Posicionamento típico do membro em paciente com luxação coxofemoral craniodorsal.



Fonte: FOSSUM, 2021.

As luxações ventrais são raras e o exame fica dificultado pelo alto grau de dor que o paciente pode apresentar, pois neste tipo de luxação a cabeça do fêmur pode comprimir o nervo obturador (SOUZA, 2011).

3.6 Diagnóstico

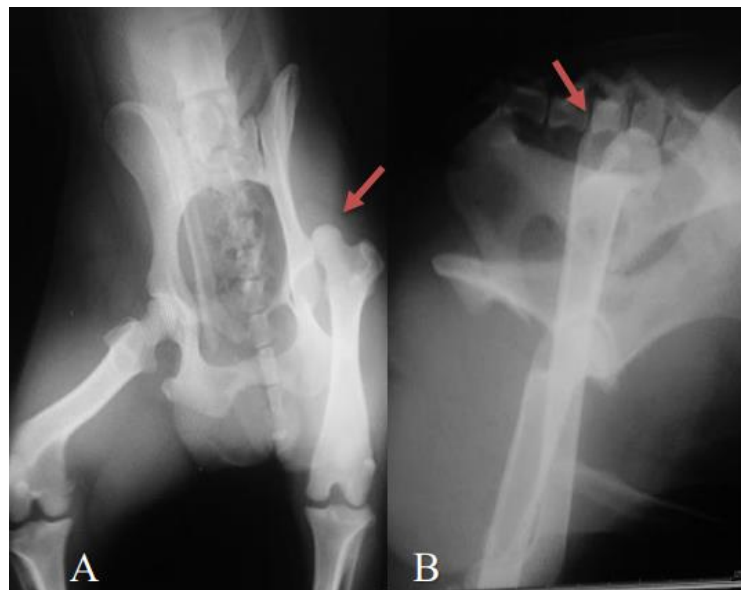
O diagnóstico deve ser realizado por meio de exames clínicos auxiliados por exames de imagem. Radiografias nas projeções laterolateral e ventrodorsal se fazem necessárias para confirmar o correto diagnóstico, determinar tipo da luxação, verificar possíveis anormalidades na região, além de fraturas (FOSSUM, 2021). A identificação

da LCF é relativamente simples, já que a maioria dos pacientes traz como histórico traumas violentos (BOJRAB, 2005).

A radiografia deve seguir os seguintes quesitos para que entregue um resultado satisfatório: paciente ter idade superior a 24 meses, devidamente contido tanto mecanicamente como com auxílio de fármacos, posicionamento correto dos membros, tamanho do filme e qualidade da radiografia (ROCHA, 2017). Para resultado mais completo e detalhado, é indicado que o raio x seja feito com o animal sob sedação profunda ou anestesia geral, promovendo relaxamento da musculatura propiciando correto posicionamento dos membros (figura 6) (SIA, 2006).

Para escolha do método de tratamento mais adequado deve-se avaliar cuidadosamente os resultados radiográficos, atentando-se para evidências de possíveis fraturas na articulação, avulsão da fosseta do ligamento redondo e ainda alterações degenerativas como displasia do quadril (FOSSUM, 2021).

Figura 6 - Imagens radiográficas para diagnóstico: projeção ventro-dorsal (A), e latero-lateral, demonstrando luxação coxofemoral craniodorsal em membro pélvico esquerdo (B) (setas vermelhas).



Fonte: PUERTA, HERMETO E JARDIM, 2021.

3.7 Tratamento Cirúrgico

Não sendo encontrados indícios radiográficos de displasia, inicialmente a escolha para correção da LCF tem sido a redução fechada, com coaptação externa para manutenção da adução do membro e principalmente prevenir que haja rotação

externa do fêmur. Porém esse método apresenta 50 a 70% de chances de relaxação (ASH et al. 2012; BARBOSA, SCHOSSLER, 2009; KIEVES et al. 2014; MURAKAMI et al. 2012 apud YAMASHIRO, 2014). Essa técnica pode ser utilizada até 48 horas após o trauma ou dentro dos primeiros quatro ou cinco dias (WALLACE, 1991; BRINKER et al. 1999).

Complicações estão associadas a redução fechada como lesões cutâneas ou vasculares, rigidez da musculatura e até sua atrofia (ASH et al. 2012). Portanto, havendo erro ou falha nessa técnica, lesões ortopédicas concomitantes podem ser observadas, e irão exigir suporte de peso imediato e levar a redução aberta (KIEVES et al. 2014). Conseqüentemente, a escolha de muitos profissionais tem sido técnicas abertas como primeira opção devido a alta taxa de insucesso da redução fechada (BARBOSA, 2009).

Por tanto, técnicas que visam rapidez no retorno da função e principalmente menor morbidade vem sendo cada vez mais estudadas como opções para a estabilização da luxação, já que tais técnicas são realizadas em menor tempo e causam menores traumas a tecidos moles (TEIXEIRA, 2018).

Para correção da luxação coxofemoral diversas são às possibilidades cirúrgicas descritas em literatura, sendo classificadas como extra ou intra-articulares. Devido à variedade de técnicas que podem ser empregadas e seus métodos de fixação interna, por propiciar melhor visualização, por possibilitar inspeção direta da articulação e a remoção de possíveis aderências teciduais, as reduções abertas vem apresentando taxa maior que 80% de sucesso (JOHNSON; HULSE, 2008).

3.7.1 Anatomia Cirúrgica

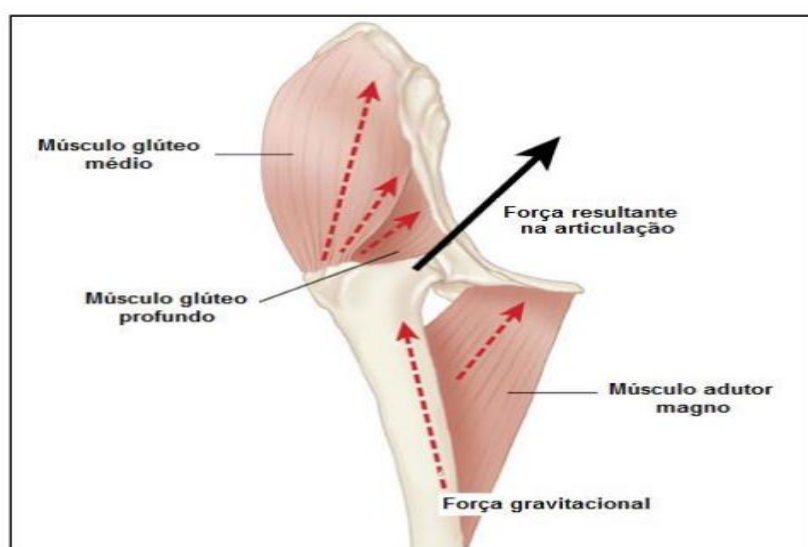
O acesso cirúrgico mais utilizado na realização dessas técnicas é a abordagem crânio-lateral, que pode ser utilizada em associação a abordagem caudal ou dorsal (TOBIAS, JOHNSTON; 2012). Através do acesso crânio lateral é possível a visualização do grupo muscular envolvido na articulação, sendo realizado o afastamento do músculo glúteo médio dorsalmente, músculo tensor da fáscia lata ventralmente, sendo expostos os músculos glúteo profundo, reto femoral e vasto lateral, evidenciando assim a cápsula articular (TEIXEIRA, 2018).

Outros músculos também estão em proximidade a articulação coxofemoral e contribuem, porém, em menor grau, na manutenção da estabilidade e congruência,

sendo eles o músculo quadrado femoral, músculo obturador interno, músculo sartório, músculo semitendinoso, músculo semimembranoso, além do músculo grácil (EVANS; LAHUNTA, 2012).

Os principais vasos e nervos da região de interesse às abordagens cirúrgicas para correção de LCF são principalmente a artéria femoral e seus ramos; nervo femoral; artéria e seus ramos; nervo pudendo; artéria glútea inferior; e nervo ciático (SOUZA. et al., 2013).

Figura 7 - Aspecto cranial do quadril canino e região periarticular no momento do apoio com carga.



Fonte: ROCHA.2017.

3.7.2 Pré-operatório

Ao receber um animal que passará por correção cirúrgica, a primeira abordagem é crucial, realizando o suporte básico de vida ou “ABC”, avaliando:

- A – Vias aéreas: Grau de obstrução das vias aéreas do paciente.
- B – Respiração: Avaliação rápida da função respiratória.
- C – Circulação: Avaliação do estado circulatório. Verificar função cardíaca. Esta avaliação é complementada com eletrocardiograma e aferição da pressão arterial sistólica, diastólica e média (FORD; MAZZAFERRO, 2012).

Após primeira avaliação, passa-se à segunda fase, realizando exame físico mais completo, avaliando condição física e parâmetros do paciente. A segunda fase é complementada com testes de diagnóstico, utilizando radiografias completas usando as projeções laterolateral, dorsoventral ou ventrodorsal, ecografia abdominal e torácica (CROWE, 2006).

Por se tratar, na grande maioria, de lesão oriunda de trauma de alta intensidade, é indicado que sejam avaliadas possíveis lesões concomitantes em sistemas próximos a articulação como urinário, gastrointestinal e ainda neurológico e respiratório (MINTO; DIAS, 2022).

Devem ser avaliados pré-cirurgicamente o hemograma e bioquímico básico. A colocação de um acesso venoso periférico na veia cefálica esquerda do paciente faz-se necessária e indispensável, o campo cirúrgico deve ser preparado para um procedimento asséptico, realizada a tricotomia total da área operável seguida de lavagens intercaladas com clorexidina e álcool a 70% (PUERTA et al. 2021).

3.7.3 Anestesia

Cirurgias ortopédicas, em sua grande maioria, são procedimentos onde o nível de dor pode se classificar entre moderado a intenso. É de suma importância, para um protocolo anestésico seguro nesses tipos de procedimentos, que se leve em consideração o grau de relaxamento muscular, temperamento do paciente, analgesia necessária e principalmente qual o procedimento será realizado. (JOHNSON; HULSE, 2005; CRUZ, 2002).

Faz-se necessários cuidados específicos de acordo com o procedimento adotado por se tratar de cirurgias com tempo prolongado de execução, ainda em conjunto fatores como perda considerável de sangue, hipotermia e intensa dor (CHOHAN, 2010).

3.7.3.1 Medicação Pré-Anestésica

Como Medicação Pré Anestésica (MPA) para contenção química é comum a utilização de tranquilizantes como acepromazina, associado a analgésicos opióides como a Metadona, Meperidina e Fentanil. Realiza-se pré-oxigenação a baixo fluxo, seguida pela indução com anestésico parenteral, sendo um dos fármacos mais utilizados na rotina o Propofol. Em sequência à intubação endotraqueal e manutenção com anestesia inalatória utilizando anestésicos gerais como Isoflurano (PUERTA et al. 2021).

3.7.3.2 Bloqueio Locorreional

A anestesia epidural é uma técnica de anestesia e analgesia amplamente utilizada na medicina veterinária devido à sua facilidade de realização, segurança, eficácia e pode ser utilizada em correções da LCF (GRIM, 2015). A técnica se dá pela deposição de anestésicos locais em região espinhal (espaço epidural), para promover o bloqueio dos nervos espinhais antes que deixem o canal medular (OTERO, 2013). Sendo realizada com frequência em região lombossacra, entre a sétima vertebra lombar e a primeira vertebra sacral (OTERO, 2013).

As contraindicações são mínimas, como nos casos em que se apresente septicemia, distúrbios de coagulação, lesão cutânea na região da punção ou alterações já existentes no canal medular (TACKE, 2011). A anestesia epidural promove alto grau de analgesia e anestesia, e pouca interferência na hemodinâmica em pacientes saudáveis, já em pacientes com comorbidades poderá ocorrer apneia, arritmias cardíacas ou hipotensão arterial (VALVERDE, 2008).

3.7.4 Técnicas Cirúrgicas

Diversas são as técnicas de redução aberta, sendo relatadas osteotomia pélvica tríplice, osteotomia intertrocantérica, prótese total da articulação, osteotomia do trocanter maior pela abordagem dorsal, também a transposição trocantérica, substituição do ligamento redondo (com inclusão de pinos), e aplicação de enxerto ósseo na borda dorsal do acetábulo (MANLEY, 1998; YAMASHIRO, 2014; FOSSUM, 2021).

Ainda há a técnica da cápsula sintética (BRINKER et al. 1999), substituição do ligamento da cabeça do fêmur com autoenxerto de fáscia lata (BRANDÃO et al. 2002), transposição do ligamento sacrotuberoso (KILIÇ et al. 2002), reconstituição do ligamento redondo com pericárdio bovino conservado em glicerina 98% (RODASKI et al, 2002), e reconstituição de cápsula articular com pericárdio bovino conservado em glicerina 98% (BRANDÃO et al. 2006).

Já atualmente, dentre os métodos de redução aberta mais conhecidos e utilizados para estabilizar a luxação coxofemoral estão a capsulorrafia, técnicas intra-articulares, como pino transarticular e pino com cavilha, e técnicas extra-articulares, como a sutura iliofemoral (TEIXEIRA, 2018) além da colocefalectomia, também é

conhecida por excisão da cabeça e do colo femoral (BARBOSA, 2019) e artroplastia (DIOGO, 2014).

3.7.4.1 Sutura ílio-femoral

A técnica de sutura ílio-femoral ou ílio-trocantérica visa a estabilização extra articular, sendo caracterizada por sutura feita entre o fêmur e o ílio (figura 8). Podem ser utilizados fios absorvíveis ou não, sendo conduzido por túneis perfurados em direção latero dorsal para ventral médio no ílio, e uma nova perfuração na direção caudocranial na base do trocanter maior femoral (PUERTA, 2021).

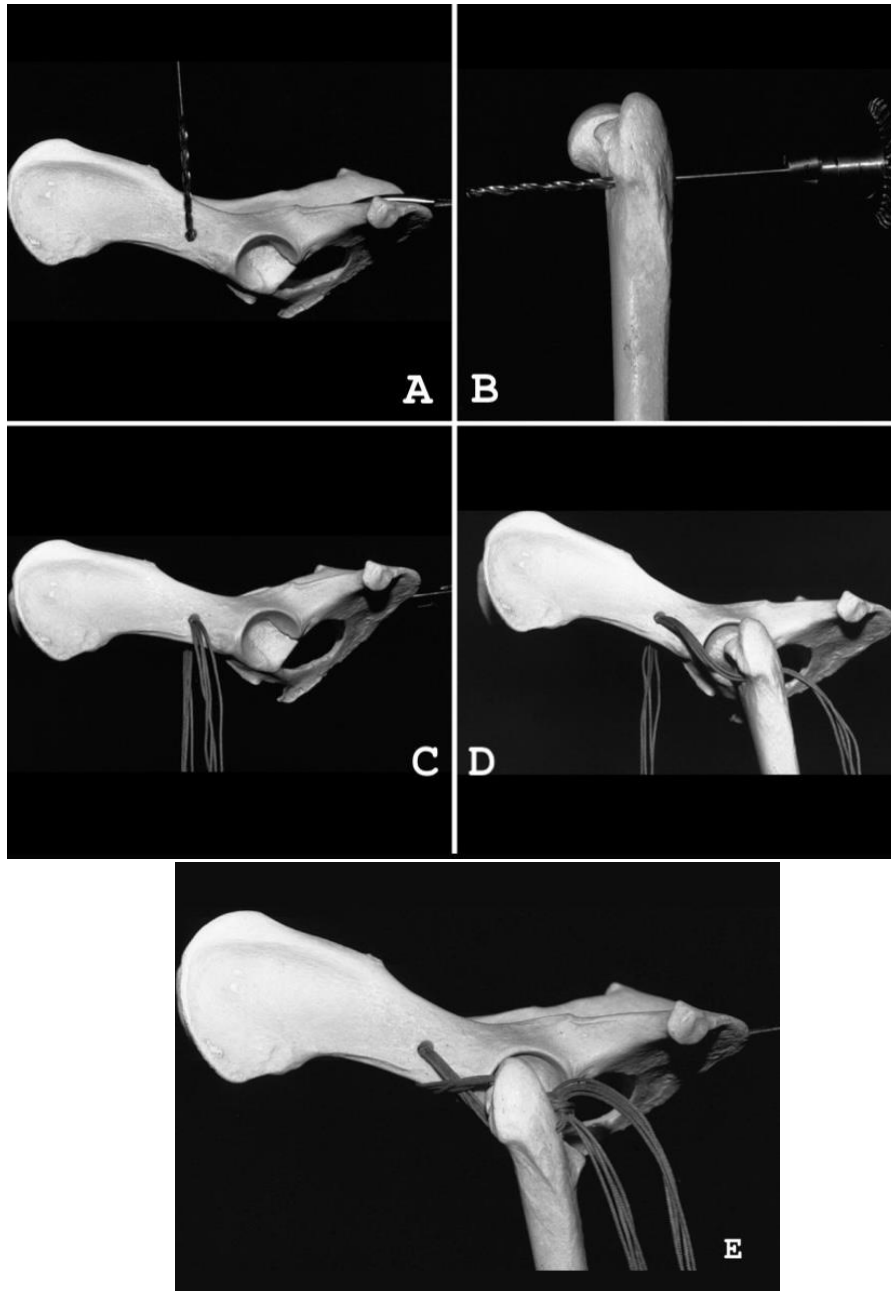
O uso de fio sintético não visa a resistência ou promoção da estabilidade por tempo prolongado, e sim garantir a estabilidade articular até que ocorra fibrose necessária para manutenção dessa estabilidade sem o auxílio da sutura (TEXEIRA, 2018). Esses fios podem ser absorvíveis ou não absorvíveis (ROCHA et al. 2020).

3.7.4.2 Pino em cavilha

Dentre as técnicas de reposicionamento aberto, a técnica de pino em cavilha apresenta bons resultados por manter a conformação anatômica da articulação próxima do habitual. A técnica também é conhecida como *Toggle pin* e apresenta material próprio para sua execução, sendo uma cavilha a ser introduzida na cavidade pélvica através de instrumento adaptado para esta função e um botão para fixação do fio junto ao trocânter maior (figura 9) (CRUZ et al. 2018).

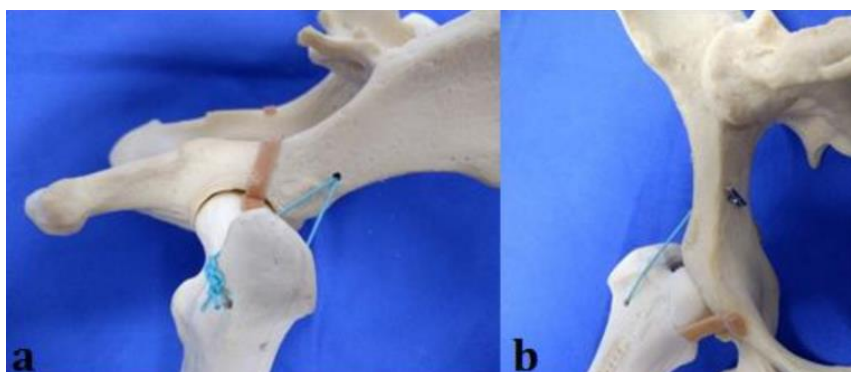
O ligamento redondo do fêmur é substituído por prótese, para assegurar a redução da LCF até o tecido periarticular fibroso estar maduro o suficiente para mantê-la no lugar. Essa técnica foi usada como o reparo mais fisiológico, sem requerer imobilização pós-operatória da articulação (FLYNN et al. 1994; BECKHAM et al. 1996; PIERMATTEI, FLO, 1999; BALTZER et al. 2001; BARROS et al. 2008).

Figura 8 - Técnica de sutura ílio-femoral



Fonte: MARTIN *et al.* (2001).

Figura 9 - Técnica na peça anatômica de resina: (a) ilustrando a fixação do fio no ílio com o uso de cavilha em vista lateral, (b) ilustrando a fixação do fio no ílio com o uso de cavilha em vista ventral.



Fonte: TEIXEIRA, 2018.

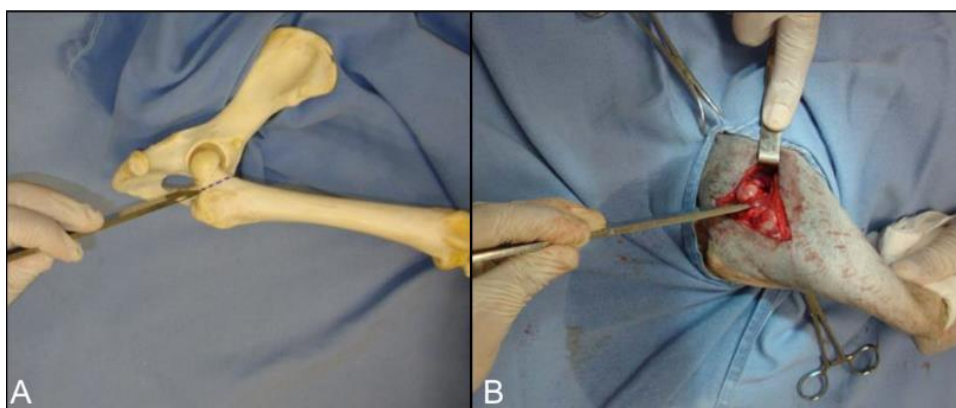
O acesso cirúrgico através da abordagem crânio lateral é melhor por permitir espaço suficiente para perfurar ílio e fixar a cavilha (PIERMETTEI, 2006). Trata-se de uma técnica indicada principalmente para aqueles animais que possuem injúrias ortopédicas múltiplas ou luxações crônicas, já que proporciona imediata recuperação e uso precoce do membro acometido (BECKHAM et al. 1996; PIERMATTEI, FLO, 1999; BARROS et al. 2008).

As falhas neste tipo de técnica podem incluir quebra do pino moldado, rompimento do fio de sutura ou raramente rejeição do material utilizado. Resultados com o “toggle pin” são variados, com índices de recidiva entre 7 e 29% (SERDY et al. 1999; BALTZER et al. 2001). Espera-se que, com a estabilização da articulação, ocorra formação de fibrocartilagem em torno de 21 dias (SIA et al. 2009).

3.7.4.3 Colocefalectomia

Nesta técnica a cabeça e o colo do fêmur são removidos cirurgicamente (figura 10) com a intenção de posterior formação de uma pseudoartrose fibrosa na região que irá substituir estrutura extraída (SMITH et al. 2016). É principalmente realizada em casos de luxações crônicas ou recidivantes, fraturas do colo e/ou cabeça femoral, além de ser ótima opção em caso de falha em procedimento prévio (BARBOSA, 2019).

Figura 10 - Ângulo correto do osteótomo para colocefalectomia: A - em peça anatômica (fêmur) em cão. B - no transoperatório.



Fonte: BARROS, 2009.

Pode ser realizado em cães de todas as idades, entretanto é mais eficiente em animais leves com menos de 20 kg (MORAES et al. 2015). Na literatura, as complicações mais relatadas são encurtamento do membro, dano ou aprisionamento do nervo ciático, luxação de patela, redução da amplitude de movimento, atrofia muscular, dor contínua, claudicação e intolerância ao exercício (DEGREGORI et al. 2018; HARPER, 2017).

O uso do membro e sucesso da técnica dependerá diretamente da habilidade do cirurgião, gravidade e tempo da instalação da afecção. O tempo de recuperação pode variar de 30 dias a meses (PIERMATTEI et al. 2009).

3.7.4.4 Artroplastia

A artroplastia total do quadril consiste na substituição total da articulação coxofemoral por componentes acetabular e femoral. A técnica tem como objetivo aliviar a dor e melhorar a qualidade de vida do paciente, propiciando o retorno da função articular. As indicações para uma artroplastia total são displasia coxofemoral grave, luxação coxofemoral irreduzível ou crônica, necrose asséptica da cabeça do fêmur, dentre outras (DIOGO 2014).

Atualmente, as próteses usadas são modulares. A componente femoral é constituída por uma haste e uma cabeça, que articulam com o copo acetabular, composto por uma cúpula e um inserto. As próteses podem ser cimentadas ou não-cimentadas, sendo vários os materiais usados nas diferentes componentes: os metais (haste, cabeça, colo, cúpula), as cerâmicas (cabeça) e os polímeros (inserto) (ALMEIDA, 2022).

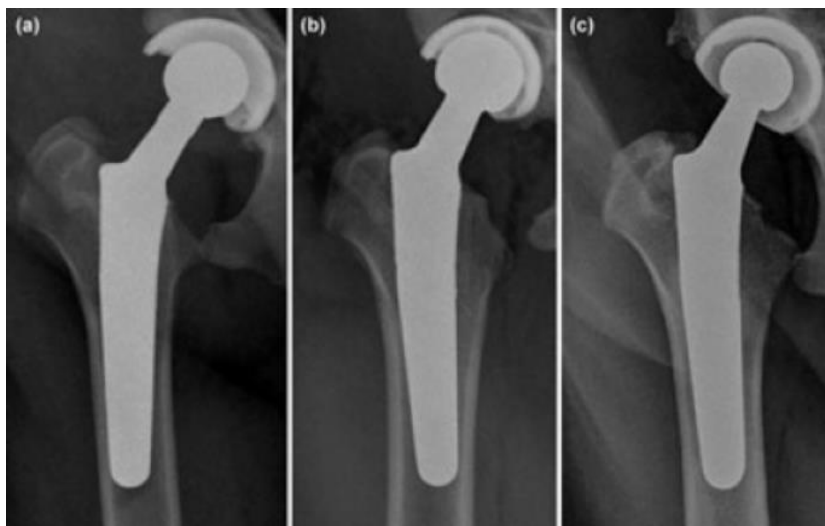Nas artroplastias cimentadas um polímero acrílico, o polimetilmetacrilato é interposto entre os componentes da prótese e o osso. A fixação definitiva se faz por crescimento e remodelamento do tecido ósseo (DUARTE et al. 2013). O sistema não cimentado elimina uma variável que pode contribuir com a falha do implante: o cimento. A soltura asséptica é mais comum em sistemas cimentados e, em casos de infecção, o tratamento sem a retirada do implante é raramente bem-sucedido (DIOGO, 2014).

O doente é colocado em decúbito lateral com o membro afetado voltado para cima. A tricotomia deve ser realizada desde a linha média dorsal até a região distal do joelho. Durante a preparação o membro afetado deve-se encontrar suspenso

(PROSTREDNY, 2014). O acesso à articulação coxofemoral deve ser realizado com abordagem craniolateral ou ventral, sendo a craniolateral mais comum, uma vez que a ventral limita muito mais a exposição da articulação (HARPER, 2017; WINDERS et al. 2018).

Alinhamento mediolateral em relação ao canal femoral - É determinado pela diferença entre o ângulo pescoço-haste e o ângulo pescoço-diáfise. Resultado entre 0° e 1° significa ótimo posicionamento neutralizado, maior que 1° indica haste em posição varus (desvio lateral) e angulação negativa indica posição valgus da haste (desvio medial) (figura 11). As mensurações devem ser feitas em projeção ventro-dorsal (MOSTAFA, 2016).

Figura 11 - Imagens radiográficas em projeção ventro-dorsal pós-operatória mostrando o alinhamento da haste femoral. (A) haste em posição varus; (B) haste em valgus e (C) haste neutralizada.



Fonte: MOSTAFA, 2016.

3.7.5 Pós-operatório

No imediato pós-cirúrgico é necessária a monitorização do paciente. Observar urina, fezes, vômito, temperatura, frequência cardíaca e respiratória, coloração das mucosas e pressão arterial. Se necessário, fluido terapia durante o despertar com analgésico, anti-inflamatório e antibioticoterapia (SOUSA, 2019).

As drogas de eleição são meloxicam (0,05 mg/kg/VO/SID) durante 5 dias, amoxicilina + ácido clavulânico (25 mg/kg/BID) durante 12 dias + buprenorfina (0,02 mg/kg/VO/BID) durante 8 dias (CAMIGNOTTO; DANIEL; JÚNIOR, 2015). Faz-se necessária reavaliação do paciente em três dias. A depender do grau de lesão, o animal deverá ser mantido em confinamento para a maior segurança e eficácia

cirúrgica. É indicado a realização de fisioterapia motora reabilitativa com acompanhamento profissional e exercícios adequados (FOSSUM, 2021).

A fisioterapia imediata ao procedimento cirúrgico é indicada para uma recuperação mais rápida e eficiente, acelerando o processo de cicatrização, redução da dor, auxilia também a recuperar a amplitude do movimento e atua evitando atrofias e aderências (SGUARIZI, 2007).

3.7.6 Complicações

Grande parte dos procedimentos cirúrgicos tem desvantagens e complicações. Isso pode ser resultado da técnica cirúrgica, tempo de cirurgia e dos materiais utilizados (ADAMIAK, 2012).

Segundo ADAMIAK (2012) existe a possibilidade de surgir complicações pós-cirúrgicas na redução fechada, sendo elas: quebra ou migração de pinos, lesão do nervo ciático ou do reto, necrose da cabeça e do colo femoral, formação de fístulas e lesão da cartilagem articular. Tais complicações podem trazer resultados negativos como a necessidade de um outro procedimento cirúrgico, amputação de membro e até mesmo a ocorrência de fraturas secundárias às complicações.

3.8 Prognóstico

O percentual de êxito da redução aberta e de sua conservação é de aproximadamente 50%, tendo uma função boa a excelente. A depender do caso, tem-se um prognóstico ruim, sendo os casos: luxação secundária à displasia ou trauma anterior (FOSSUM, 2021).

Foi evidenciado por meio de estudos que a intervenção cirúrgica após o insucesso no tratamento primário fechado não interfere negativamente no percentual de sucesso da redução aberta. Segundo FOSSUM (2021) o percentual de sucesso da aplicação da técnica de redução aberta após a tentativa da técnica de redução fechada, para manutenção da redução com função boa a excelente do membro é de aproximadamente 85 a 90%.

4 CONSIDERAÇÕES FINAIS

Considerando os resultados obtidos na presente revisão é possível concluir que a LCF é uma importante afecção na clínica de pequenos animais, exigindo diagnóstico minucioso e assertivo. Sendo possível a utilização de diversas técnicas, a melhor dentre elas será determinada a partir do tipo e classificação da luxação, condição do paciente, estado dos órgãos envolvidos e seu sucesso estará intimamente ligada a execução da técnica, pós-operatório e possíveis complicações.

REFERÊNCIAS

- ADAMIAK, Z. Treatment of bilateral hip luxation in dogs with the Shani-Johnston-Shahar technique: case report. **Revue de Médecine Vétérinaire**, v. 163, n. 2, p. 76-78, 2012.
- ALMEIDA, R.F.F. Artroplastia total coxofemoral em cães. 2022. **Dissertação** (Mestrado). Universidade de Évora. 2022.
- ASH, K. et al. Correction of craniodorsal coxofemoral luxation in cats and small breed dogs using a modified Knowles technique with the braided polyblend TightRope™ systems. **Veterinary and Comparative Orthopaedics and Traumatology**, v. 25, n. 01, p. 54-60, 2012.
- ASPINALL, Victoria; CAPPELLO, Melanie. **Introduction to veterinary anatomy and physiology textbook**. Elsevier Health Sciences, 2015.
- BALTZER, Wendy I. et al. Biomechanical analysis of suture anchors and suture materials used for toggle pin stabilization of hip joint luxation in dogs. **American Journal of Veterinary Research**, v. 62, n. 5, p. 721-728, 2001.
- BARBOSA, Anna Laetícia da Trindade; SCHOSSLER, João Eduardo Wallau. Luxação coxofemoral traumática em cães e gatos: estudo retrospectivo (1997-2006). **Ciência Rural**, v. 39, p. 1823-1829, 2009.
- BARBOSA, Lana Macedo Matos et al. Colocofalectomia em pequenos animais: estudo retrospectivo de 129 casos clínico-cirúrgicos. 2019.
- BARROS, Luciano Pereira de. **Estudo experimental e comparativo entre as técnicas de pino em cavilha com fio fluorcarbono monofilamentar e colocofalectomia para estabilização coxofemoral em cães**. 2009.
- BECKHAM JR, H. P.; SMITH, M. M.; KERN, D. A. Use of a modified toggle pin for repair of coxofemoral luxation in dogs with multiple orthopedic injuries: 14 cases (1986-1994). **Journal of the American Veterinary Medical Association**, v. 208, n. 1, p. 81-84, 1996.
- BOJRAB, M. Joseph (Ed.). **Técnicas atuais em cirurgia de pequenos animais**. Editora Roca, 2005.
- BRANDÃO, C.V.S.; IAMAGUTI, P.; FIGUEIREDO, L.M.A.D. Substituição do ligamento da cabeça do fêmur com auto-enxerto de fáscia lata na luxação coxofemoral em cães. **Revista Ciência Rural**, v.32, p.275-280, 2002
- BRANDÃO, C.V.S. et al. Avaliação macro e microscópica da reconstituição da cápsula articular utilizando pericárdio bovino na luxação coxofemoral experimental em cães. **Veterinária e Zootecnia**, v.13, n.1, p.73-83, 2006.
- BRINKER, W. O.; BRANDÃO, S. VS. Tratamento das luxações coxofemorais. _____. **Manual de ortopedia e tratamento das fraturas dos pequenos animais**. São Paulo: Manole, p. 394-406, 1999.

CAMIGNOTTO, L.O.; DANIEL, A.G.T.; JÚNIOR, A.R. **Guia de produtos habitualmente usados na clínica veterinária**. 2 ed. São Paulo:[s.n.], 2015. 265 p.

CRIVELLENTI, Leandro Zuccolotto; CRIVELLENTI, Sofia Borin. Casos de rotina em medicina veterinária de pequenos animais. **São Paulo**, v. 2, 2015.

CHOHAN, Amandeep S. Anesthetic considerations in orthopedic patients with or without trauma. **Topics in companion animal medicine**, v. 25, n. 2, p. 107-119, 2010.

CROWE JR, Dennis T. Assessment and management of the severely polytraumatized small animal patient. **Journal of veterinary emergency and critical care**, v. 16, n. 4, p. 264-275, 2006.

CRUZ, M. L. Anestesia em ortopedia. **FANTONI, D. T.; CORTOPASSI, SR G. Anestesia em cães e gatos**. São Paulo: Roca, p. 280-285, 2002.

CRUZ, I. et al. Técnica de toggle pin modificada para tratamento de luxação coxofemoral em cão: relato de caso. **Anais do Salão Internacional de Ensino, Pesquisa e Extensão**, v. 10, n. 2. 2018

DARROW, B. G.; SNOWDON, K. A.; HESPEL, A. Accuracy of patient-specific 3D printed drill guide in the placement of a canine coxofemoral toggle pin through a minimally invasive approach. *Veterinary and Comparative Orthopaedics and Traumatology*, v. 34, n. 1, p. 1-8, 2020.

DECAMP, C.E.; JOHNSTON, S.A.; DÉJARDIN, L.M.; SCHAEFER, S.L. Brinker, Piermattei, and Flo's Handbook of Small Animal Orthopedics and Fracture Repair. Missouri: Elsevier, 2016.

DEGREGORI, Emanuelle Bortolotto et al. Uso da técnica de colocefalectomia no tratamento de displasia coxofemoral em canino: Relato de caso. **Pubvet. Londrina. Vol. 12, n. 10 (out. 2018), a195, p. 1-9.**, 2018.

DIOGO, L.M.I.; MINTO, B.W.; BRANDÃO, C.V.S. Artroplastia total não cimentada da articulação coxofemoral em cães. **Veterinária e Zootecnia**, v. 21, n. 1, p. 39-52, 2014.

DUARTE, G.M.H.; ALBERTI, L.R. Artroplastia total cimentada do quadril. **Revista do Médico Residente**, v. 15, n. 1, 2013.

DYCE, K.M.; WENSING, C.J.G.; SACK, W.O. **Tratado de anatomia veterinária**. 4 ed. Rio de Janeiro: Elsevier, p. 2010.

EVANS, Howard E.; DE LAHUNTA, Alexander. **Miller's anatomy of the dog-E-Book**. Elsevier health sciences, 2012.

EVANS, H.E.; LAHUNTA, A. **Miller's anatomy of the dog**. 4th ed. Missouri: Elsevier, 2013.

FORD, Richard B.; MAZZAFERRO, Elisa. **Kirk & Bistner's handbook of veterinary procedures and emergency treatment**. Elsevier Health Sciences, 2011.

FOSSUM, T.W. **Cirurgia de Pequenos Animais**. 5. ed. Rio de Janeiro: Guanabara

Koogan, p.1220-1225, 2021.

FLYNN, M.F.; EDMISTON, D.N.; ROE, S.C.; RICHARDSON, D.C.; YOUNG, D.J.; ABRAMS, C.F. Biomechanical evaluation of a toggle pin technique for management of coxofemoral luxation. **Veterinary Surgery**, Philadelphia, v. 23, n.5, p. 311- 321, 1994.

GAIGA, L.H.; PIGATTO, J.A.T.; CONSTANTIN, C.L.; SUSIN, T. Técnica de sutura ílio-femoral com fio de polidioxanona para estabilização da articulação coxofemoral em cão com luxação coxofemoral traumática. **Acta Scientiae Veterinariae**, v. 44, n.Suppl 1, pp. 155, 2016.

Grimm, Kurt A.; Lamont, Leigh A.; Tranquilli, William J.; Greene, Stephen A.; Robertson, Sheilah A.. Lumb & Jones. **Anestesiologia e Analgesia em Veterinária**. Editora Roca, 2015.

Harper, T. A. Femoral head and neck excision. **Vet Clinics of N Amer: Small Anim. Pract**, v. 47, n. 4, p. 885-897, 2017

HERMANSON, John W.; EVANS, Howard E.; DE LAHUNTA, Alexander. **Miller and Evans' anatomy of the dog-E-book**. Elsevier Health Sciences, 2018.

HULSE, D. et al. JOHNSON, AL; HOULTON, JEF; VANNINI, R. AO. Fractures of the femoral diaphysis. **principles of fracture management in the dog and cat**. Davos: **AO Publishing**, p. 286-296, 2005.

JOHNSON, Ann L.; HULSE, D. A. Tratamento de fraturas específicas. **FOSSUM, TW Cirurgia de pequenos animais**, v. 4, p. 1015, 2008.

KIEVES, Nina R. et al. Hip toggle stabilization using the TightRope® system in 17 dogs: technique and long-term outcome. **Veterinary Surgery**, v. 43, n. 5, p. 515-522, 2014.

KILIC, E. et al. Transposition of the sacrotuberous ligament for the treatment of coxofemoral luxation in dogs. **Journal of Small Animal Practice**, v. 43, n. 8, p. 341-344, 2002.

MANLEY, P.A. Articulação coxofemoral. In: SLATTER, **D.Manual de cirurgia de pequenos animais**. 2.ed. São Paulo: Manole, 1998. Cap.135, p.2113-2133.

MARTIN, F.M. et al. Extra-articular Absorbable Suture Stabilization of Coxofemoral Luxation in Dogs. 2001. 08 f. **Tese** (Doutorado) - Curso de Medicina Veterinária, Department Of Animal Health, Veterinary Surgery, And Emergency Service, University Of Parma, Parma, Italy, 2001.

MATHEWS, M. E.; BARNHART, M. D. Risk factors for reluxation after toggle rod stabilization for treatment of coxofemoral luxation in 128 dogs. **Veterinary Surgery**, p. 1-8,2020.

MINTO, B.W.; DIAS, L.G.G.G. **Tratado de Ortopedia de Cães e Gatos**. São Paulo: MedVet, 2022.

Moraes, C. L. D.; Dias, F. G. G.; Pereira, L. F.; Honsho, C. S.; Conceição, M. E. B. A. M.; Jorge, A. T.; Dias, L. G. G. G. Colocefalectomia e osteotomia pélvica tripla no tratamento da displasia coxofemoral em cães. **Investigação**, v. 14, n. 1, p. 72-77, 2015.

MOSTAFA, A.A. et al. Radiographic evaluation of early periprosthetic acetabular bone contrast and prosthetic head acetabular coverage after uncemented and cemented total hip prosthesis in dogs. **BMC Veterinary Research**, v. 12, p. 1-9, 2016.

MURAKAMI, V. Y.; CABRINI, M. C.; BRITO, A. A.; CASTANHA, N.; MIYAZAWA, M.; COSTA, J. L. O.; MOSQUINI, A. F.; MONTANHA, F. P.; Luxação Coxofemoral Traumática em

OTERO, P. E. Anestesia Locorregional do Neuroeixo. In: KLAUMANN, P. R.; OTERO, P. E. Anestesia Locorregional em Pequenos Animais. 1. ed. São Paulo Roca, 2013. Cap. 6. p. 135-175.

Cão - Relato de Caso. Revista Científica Eletrônica de Medicina Veterinária, v.9, n.18, Garça, 2012.

PIERMATTEI, Donald L.; FLO, Gretchen L. **Manual de ortopedia e tratamento das fraturas dos pequenos animais**. Manole, 1999.

PIERMATTEI, D.L. et al. **Handbook of small animal orthopedics and fracture repair**. 4.ed. Philadelphia: Saunders, 2006. 832p.

PIERMATTEI, Donald L.; FLO, Gretchen L.; DECAMP, C. E. Fraturas e condições ortopédicas do membro pélvico. _____. **Ortopedia e tratamento das fraturas dos pequenos animais**, v. 4, p. 491-522, 2009.

Prostredny, J. M. Excision arthroplasty of the femoral head and neck. In: Bojrab M. J. (ed.). **Current techniques in small animal surgery**. 5th ed. Jackson (WY): Teton New Media, p. 1048-1052, 2014.

PUERTA, T.C.; HERMETO, L.C.; JARDIM, P.H.A. Sutura ílio-femoral com fio poliglicaprone para estabilização de luxação coxofemoral traumática em cão. **Pubvet**, v. 15, p. 208, 2021.

REPKER, T.M. Avaliação radiográfica das articulações coxofemorais e fêmoro-tíbio-patelares dos cães do corpo de bombeiros e polícia militar de Palmas- TO. 2019. 86 f. **TCC (Graduação) - Curso de Medicina Veterinária, Centro Universitário Luterano de Palmas, Palmas - TO, 2019.**

RIJO, Renata Couto. Técnica de estabilização extra-articular com sutura inabsorvível em um cão com luxação coxofemoral traumática: relato de caso. **Especialização, UCB, Rio de Janeiro, 2008.**

ROCHA, A.G. et al. Iliofemoral technique modification using an anchor screw as treatment of canine traumatic hip luxation-case report. **Arquivo Brasileiro de Medicina Veterinária e Zootecnia**, v. 72, pp. 2252-2258, 2020.

ROCHA, A.G. Âncora de titânio na sutura iliofemoral para tratamento de luxação coxofemoral traumática em cães. Descrição da técnica e estudo de 12 casos. 2017. 70 f. **Tese** (Doutorado) - Curso de Medicina Veterinária, Faculdade de Ciências Agrárias e Veterinárias – Unesp, Jaboticabal, 2017.

SGUARIZI, G. CFMV regulamenta fisioterapia veterinária. **CRMV Paraná**, n. 22, ano 5, pp. 10-11, 2007.

SERDY, M. G. et al. Closed toggle pinning for canine traumatic coxofemoral luxation. **Veterinary and Comparative Orthopaedics and Traumatology**, v. 12, n. 01, p. 06-14, 1999.

SIA, Daniel Barbosa et al. Substituição do ligamento redondo por implante de fásia lata bubalina preservada ou pino transarticular no tratamento da luxação coxofemoral em cães. **Revista Científica eletrônica de Medicina Veterinária**, 2006.

SIA, Daniel Barbosa et al. Comparação entre a técnica de substituição do ligamento redondo por implante de fascia lata bubalina preservada em glicerina e o uso de pino transarticular na redução e na estabilização da luxação coxofemoral experimentalmente induzida em cães. **Arquivo Brasileiro de Medicina Veterinária e Zootecnia**, v. 61, p. 825-834, 2009.

SILVA, I.T.CP. **Displasia coxofemoral e tratamento fisioterápico pós colocefalectomia: relato de caso**. 22p, 2016.

SMITH, Joe S. et al. Femoral head ostectomy for the treatment of acetabular fracture and coxofemoral joint luxation in a Potbelly pig. **Veterinary surgery**, v. 46, n. 2, p. 316-321, 2017.

SOUZA, A. F.; TUDURY, E.A.; FIGUEREDO, M.L.; ARAUJO, B.M.; FERNANDES, T. H. Osteotomia tripla e dupla da pelve em cães, descrição das técnicas e principais diferenças. **Revista Clínica Veterinária**, v.17, n. 106, p. 92-105, 2013.

SOUZA, Mariana Moraes Dionysio de et al. Afecções ortopédicas dos membros pélvicos em cães: estudo retrospectivo. **Ciência Rural**, v. 41, p. 852-857, 2011.

SOUZA, P.H.F. Abordagem cirúrgica das fraturas pélvicas e luxação coxofemoral de origem traumática em cães e gatos. 2019. 106 f. **Dissertação** (Mestrado) - Curso de Medicina Veterinária, Faculdade de Medicina Veterinária, Universidade Lusófana de Humanidade e Tecnologias, Lisboa, 2019.

SOUZA, R.G. Acesso ventral para correção de luxação coxofemoral craniodorsal utilizando fios ancorados intra-articulares: estudo ex-vivo em cães. 2023. 17 f. **Dissertação** (Mestrado) - Curso de Medicina Veterinária, Universidade Federal do Rio Grande do Sul, Porto Alegre, 2023.

TACKE, S. Assessing clinical signs of pain in osteoarthritis. In: **NAVC Conference Proceedings (North American Veterinary Conference)**. 2011.

TEIXEIRA, T.G. Estabilização extra-articular da luxação coxofemoral associada ou não ao uso de cavilha. Estudo ex vivo em cães. 2018. 21 f. **Dissertação** (Mestrado) - Curso de Medicina Veterinária, Universidade Estadual de Londrina, Londrina, 2018.

TOBIAS, Karen M.; JOHNSTON, Spencer A. **Veterinary surgery: small animal**. 2012.

VALVERDE, Alexander. Epidural analgesia and anesthesia in dogs and cats. **Veterinary Clinics of North America: Small Animal Practice**, v. 38, n. 6, p. 1205-1230, 2008.

WALLACE, L. J.; BOJRAB, M. J. Técnicas de colocação de pinos para o reparo das luxações coxofemorais. **BOJRAB, MJ Cirurgia dos pequenos animais. São Paulo: Roca**, p. 660-666, 1991.

WINDERS, Callie L. Blackford et al. Accuracy of femoral head and neck excision via a craniolateral approach or a ventral approach. **Veterinary and Comparative Orthopaedics and Traumatology**, v. 31, n. 02, p. 102-107, 2018.

WORBOYS, M. Delabere Blaine and William Youatt – Dog Doctors. In: **Doggy people**. Manchester University, Press, 2023. P. 156-168.

YAMASHIRO, L.M. **Análise comparativa de três técnicas cirúrgicas como tratamento da luxação coxofemoral**. 2014.